

МИНИСТЕРСТВО НАУКИ И ВЫСШЕГО ОБРАЗОВАНИЯ РОССИЙСКОЙ ФЕДЕРАЦИИ
ФЕДЕРАЛЬНОЕ ГОСУДАРСТВЕННОЕ АВТОНОМНОЕ ОБРАЗОВАТЕЛЬНОЕ УЧРЕЖДЕНИЕ ВЫСШЕГО ОБРАЗОВАНИЯ
«Национальный исследовательский ядерный университет «МИФИ»

Обнинский институт атомной энергетики –

филиал федерального государственного автономного образовательного учреждения высшего образования «Национальный исследовательский ядерный университет «МИФИ»

(ИАТЭ НИЯУ МИФИ)

Утверждено на заседании

УМС ИАТЭ НИЯУ МИФИ

протокол от 24.04.2023 № 4-

4/2023

РАБОЧАЯ ПРОГРАММА ДИСЦИПЛИНЫ

Б1.В.ДВ.01.01 Онкология

Шифр, название дисциплины

для специальности/направления подготовки

31.08.67 Хирургия

Шифр, название программы ординатуры по специальности

специализации/профиля

Шифр, название специализации/профиля

Форма обучения: **очная**

г. Обнинск 2023 г.

1. Перечень планируемых результатов обучения по дисциплине, соотнесенных с планируемыми результатами освоения образовательной программы

В результате освоения основной профессиональной образовательной программы высшего образования – программы ординатуры по специальности «31.08. 67 Хирургия» обучающийся должен овладеть следующими результатами обучения по дисциплине Б1.В.ДВ.1 Онкология:

<i>Коды компетенций</i>	<i>Результаты освоения ООП</i>	<i>Перечень планируемых результатов обучения по дисциплине</i>
ПК-2	готовность к проведению профилактических медицинских осмотров, диспансеризации и осуществлению диспансерного наблюдения за здоровыми и хроническими больными	<p>Знать: - основы профилактической медицины, направленной на укрепление здоровья населения; - основные и дополнительные методы обследования необходимые для оценки состояния здоровья и результатов лечения на этапах наблюдения - алгоритм обследования пациента с заболеванием костей и суставов; - ведение типовой учетно-отчетной медицинской документации, - требования и правила получения информированного согласия на диагностические процедуры - комплексную взаимосвязь между общими заболеваниями и патологией опорно-двигательной системы - правила составления диспансерных групп; - основные принципы диспансеризации больных с заболеваниями костей и суставов.</p> <p>Уметь:- анализировать и оценивать качество медицинской, специализированной помощи, состояние здоровья населения, влияние на него факторов образа жизни, окружающей среды и организации медицинской помощи - провести общеклиническое исследование по показаниям - выяснять жалобы пациента, собирать анамнез заболевания и жизни, заполнять анкету здоровья; проводить клиническое обследование пациента: внешний осмотр, оценку локального статуса - формировать диспансерные группы, - обосновать необходимость проведения методов профилактики заболеваний опорно-двигательной системы, - выявлять состояния, угрожающие жизни больного, связанные с заболеваниями костей и суставов и параоссальных тканей.</p> <p>Владеть: - навыками осуществления санитарно-просветительской работы с взрослым населением, направленной на пропаганду здоровья, предупреждение ортопедических заболеваний - навыками заполнения учетно-отчетной документации врача-травматолога ортопеда, - навыками оформления информированного согласия, - методами контроля за эффективностью диспансеризации.</p>
ПК-5	готовность к определению у пациентов патологических	Знать: основные и дополнительные методы обследования (лабораторную и инструментальную диагностику; современные методы оценки

	<p>состояний, симптомов, синдромов заболеваний, нозологических форм в соответствии с Международной статистической классификацией болезней и проблем, связанных со здоровьем</p>	<p>состояния тканей и функций опорно-двигательной системы, необходимые для постановки диагноза в соответствии с Международной статистической классификацией болезней и проблем, связанных со здоровьем, - алгоритм диагностики неотложных состояний, - классификацию, этиологию, патогенез, клиническую картину, методы диагностики заболеваний костей и суставов.</p> <p>Уметь: - интерпретировать результаты лабораторных и инструментальных методов исследования - поставить диагноз согласно МКБ на основании данных основных и дополнительных методов исследования - проводить основные и дополнительные методы исследования при заболеваниях костей и суставов для уточнения диагноза.</p> <p>Владеть: - алгоритмом постановки развернутого клинического диагноза пациентам с заболеваниями костей и суставов международной классификации болезней; - алгоритмом выполнения основных врачебных диагностических, инструментальных методов исследования - алгоритмом выполнения дополнительных врачебных диагностических, инструментальных методов исследования - алгоритмом оказания помощи при возникновении неотложных состояний</p>
--	---	---

2. Место дисциплины в структуре ООП ВО ординатуры по специальности 31.08.67 Хирургия

Дисциплина реализуется в рамках вариативной части в разделе «Дисциплины по выбору» ординатора.

Для полноценного изучения дисциплины Б1.В.ДВ.1 Онкология рабочей программой ООП ВО ординатуры по специальности 31.08.67 Хирургия предусмотрен перечень учебных дисциплин, изучение которых необходимо врачу хирургу. Этот перечень состоит из дисциплин:

А) Дисциплин Базовой части Б1. определенных федеральным государственным образовательным стандартом высшего образования по специальности 31.08.67 Хирургия (уровень подготовки кадров высшей квалификации).

Б1.Б.1 Хирургия

Б1.Б.2 Общественное здоровье и здравоохранение;

Б1.Б.3 Педагогика;

Б1.Б.4 Гигиена и эпидемиология чрезвычайных ситуаций;

Б1.Б.5 Микробиология.

Б) Дисциплин Вариативной части Б2 определенных образовательной организацией самостоятельно.

Б1.В.ОД «Обязательные дисциплины»:

Б1.В.ОД.1 Клиническая фармакология;

Б1.В.ОД.2 Патология.

В) Б1.В.ДВ1 «Дисциплины по выбору» ординатора:

Дисциплина Б1.В.ДВ.1.2 «Анестезиология и реаниматология» может быть выбрана обучающимся вместо Б1.В.ДВ.1 Онкология.

3. Объем дисциплины в зачетных единицах с указанием количества академических часов, выделенных на контактную работу обучающихся с преподавателем (по видам занятий) и на самостоятельную работу обучающихся

Общая трудоемкость (объем) дисциплины составляет 4 зачетных единицы (з.е.), 144 академических часа.

3.1. Объем дисциплины по видам учебных занятий (в часах)

Объем дисциплины	Всего часов
	Очная форма обучения
Общая трудоемкость дисциплины	144
Контактная работа обучающихся с преподавателем (по видам учебных занятий) (всего)	96
Аудиторная работа (всего):	96
<i>в том числе:</i>	
лекции	8
практические занятия	88
лабораторные работы	–
Внеаудиторная работа (всего):	–
<i>в том числе, индивидуальная работа обучающихся с преподавателем:</i>	
курсовое проектирование	–
групповая, индивидуальная консультация и иные виды учебной деятельности, предусматривающие групповую или индивидуальную работу обучающихся с преподавателем	–
творческая работа (эссе)	–
Самостоятельная работа обучающихся (всего)	48
Вид промежуточной аттестации обучающегося (зачет с оценкой)	–

4. Содержание дисциплины, структурированное по темам (разделам) с указанием отведенного на них количества академических часов и видов учебных занятий

Срок обучения: 144 учебных часа.

Трудоёмкость: 4 зачётных единиц.

Режим занятий: 9 учебных часов в день (из них 6 ак. час. – аудиторной работы, 3 ак. час. – внеаудиторной (самостоятельной) работы)

Форма обучения: очная

4.1. Разделы дисциплины и трудоемкость по видам учебных занятий (в академических часах)

№ п/п	Наименование раздела / темы дисциплины	Общая трудоемкость всего (в часах)	Виды учебных занятий, включая самостоятельную работу обучающихся и трудоемкость (в часах)				СРО	Формы текущего контроля успеваемости
			Аудиторные учебные занятия			СРО		
			Лек	Сем/Пр	Лаб			
Б1.В.ДВ.1.1	Общая онкология	32	2	24		6		
Б1.В.ДВ.1.1.1.	Введение. Современные проблемы онкологии. Структура заболеваемости и смертность злокачественных новообразований История и организация онкологической службы в России.	11	1	8		2	ТК, КР, СЗ, С	
Б1.В.ДВ.1.1.2.	Патофизиологические и клинические аспекты общей онкологии. Учение об опухолях. Патогенез клинических симптомов. Принципы диагностики и лечения злокачественных опухолей.	11	1	8		2	ТК, КР, СЗ, С	
Б1.В.ДВ.1.1.3.	Боль и обезболивание при раке. Реабилитация онкологических больных. Деонтология в онкологии.	10		8		2	Р	
Б1.В.ДВ.1.2.	Частная онкология	98	4	56		38		
Б1.В.ДВ.1.2.1.	Злокачественные новообразования грудной клетки.	15	1	8		6	– ТК, КР, СЗ, С	
Б1.В.ДВ.1.2.2.	Злокачественные новообразования кожи.	14		8		6	ТК, КР, СЗ, С	
Б1.В.ДВ.1.2.3.	Злокачественные лимфомы (Ходжкинские и неходжкинские лимфомы)	14		8		6	ТК, КР, СЗ, С	

Б1.В.ДВ.1.2.4.	Опухоли центральной нервной системы.	14		8		6	ТК, КР, СЗ, С
Б1.В.ДВ.1.2.5.	Злокачественные новообразования органов брюшной полости	15	1	8		6	ТК, КР, СЗ, С
Б1.В.ДВ.1.2.6.	Опухоли мягких тканей и костей.	15	1	8		4	ТК, КР, СЗ, С
Б1.В.ДВ.1.2.7.	Опухоли молочных желез	15	1	8		4	ТК, КР, СЗ, С
Б1.В.ДВ.1.3.	Лучевая терапия	14	2	8		4	
Б1.В.ДВ.1.3.1.	Основы лучевой терапии и радиационная терапевтическая техника	14	2	8		4	ТК, КР, СЗ, С
	Итого часов	144	8	88		48	

Примечание: С – семинары и собеседования, ТК – тестовый контроль, КР – клинические разборы, работа с пациентами СЗ – ситуационные задачи и ролевые игры, Р – реферат.

4.2. Содержание дисциплины, структурированное по разделам (темам)

4.2.1. Содержание дисциплины Б1.В.ДВ.1 «Онкология».

Лекционный курс

№	Наименование раздела /темы дисциплины	Содержание
1.	Введение. Современные проблемы онкологии. Структура заболеваемости и смертность злокачественных новообразований История и организация онкологической службы в России.	Заболеваемость и смертность от злокачественных новообразований. Возрастно-половые особенности. Динамика и структура заболеваемости. Региональные особенности распространения злокачественных новообразований. Факторы, способствующие возникновению опухолей. Важнейшие научные направления в онкологии. Динамика показателей излечения онкологических больных. Современные достижения в онкологии. Структура онкологической службы. Онкологический диспансер, онкологический кабинет. Диагностические центры. Общая характеристика состояния онкологической помощи.
2.	Патофизиологические и клинические аспекты общей онкологии. Учение об опухолях. Патогенез клинических симптомов. Принципы диагностики и лечения злокачественных опухолей.	Этиология опухолей. Предраковые заболевания. Факультативный и облигатный предрак. Дисплазии. Течение рака. Понятие о раке in situ и раннем раке. Формы роста злокачественных опухолей. Оценка распространенности процесса по стадиям и системе TNM. Доклинический и клинический периоды развития рака. Патогенез симптомов злокачественных новообразований. Влияние предшествующих заболеваний и присоединившейся инфекции на клиническую картину рака. Доклинический и клинический периоды развития рака. Патогенез симптомов злокачественных новообразований. Классификация методов лечения. Принципы радикальных оперативных вмешательств. Понятие "анатомической зоны", принцип футлярности. Понятие об операбельности и резектабельности. Паллиативные операции. Методы лучевой терапии злокачественных опухолей. Радиочувствительные и радиорезистентные опухоли. Классификация противоопухолевых лекарственных препаратов- Механизм действия. Чувствительность злокачественных опухолей к химио-терапевтическим препаратам. Показания к химиотерапевтическому лечению. Противопоказания к

		химиотерапии. Принципы химиотерапии. Адьювантная и неоадьювантная химиотерапия.
3.	Боль и обезболивание при раке. Реабилитация онкологических больных. Деонтология в онкологии.	Острый и хронический болевой синдром. Оценка интенсивности боли и эффективности болеутоления. Лечение острого и хронического болевых синдромов. Принципы деонтологии в онкологии. Типы высшей нервной деятельности и поведенческие реакции больного. Взаимоотношения врача с различными категориями онкологических больных. Мотивы отказов больных от лечения. Больные с распространенными формами злокачественных опухолей. Основы паллиативной медицины. Информирование родственников. Канцерофобия.
4.	Злокачественные новообразования грудной клетки.	Заболеемость. Возрастно-половые особенности. Способствующие факторы. Профилактика. Патологоанатомическая характеристика. Формы роста. Закономерности метастазирования. Деление на стадии. Клиническая картина. Семиотика рака легкого. Дифференциальный диагноз. Диагностика. Система дообследования при подозрении на центральный и периферический рак. Значение томографии и бронхоскопии. Компьютерная томография. Бронхография. Трансторакальная пункция и катетеризация бронхов. Раннее выявление рака легкого, значение флюорографии. Группы повышенного риска. Общие принципы лечения: хирургического, лучевого, химиотерапевтического. Комбинированное и комплексное лечение.
5.	Злокачественные новообразования кожи.	Заболеемость. Способствующие факторы. Факультативный и облигатный предрак кожи. Меры профилактики рака. Гистологические разновидности (базалиома, плоскоклеточный рак). Стадии рака кожи. Клинические варианты базалиом и плоскоклеточного рака. Методика обследования больных (осмотр, пальпация, биопсия). Лечение рака кожи (лучевое, криогенное, хирургическое, лекарственное и др.). Непосредственные и отдаленные результаты. Меланомы. Эпидемиология меланом. Факторы, способствующие малигнизации пигментных невусов, меры профилактики их озлокачествления, Особенности роста и метастазирования. Стадии. Клиническая характеристика. Признаки малигнизации невусов. Методы специального обследования (радиоизотопная диагностика, термография). Показания, противопоказания и методика забора материала для цитологического и гистологического исследований. Лечение. Результаты.
6.	Злокачественные новообразования органов брюшной полости	Эпидемиология. Заболеемость. Способствующие факторы. Значение экзогенных и эндогенных канцерогенов. Роль нитрозаминов. Предраковые заболевания желудка. Группы риска. Профилактика рака желудка. Значение диспансерного наблюдения за больными предраковыми заболеваниями желудка. Патоморфология, Понятие о раннем раке желудка. Макроскопические формы раннего рака. Локализация опухоли в желудке. Формы роста. Дисплазии и рак желудка. Диффузный и интестинальный типы опухоли. Метастазирование. Стадии рака желудка. Осложнения. Клиническая картина. Симптомы. Синдром малых признаков рака желудка. Клиническая картина рака желудка в зависимости от периода развития опухоли, ло-

		<p>кализации поражения и формы роста. Дифференциальный диагноз при синдромах желудочного дискомфорта, дисфагии и стеноза привратника. Особенности клиники рака на фоне хронических заболеваний желудка. Лечение. Радикальные и паллиативные операции. Показания к гастрэктомии и субтотальной резекции. Паллиативные операции, показания и техника. Оценка лучевой терапии и химиотерапии при раке желудка. Отдаленные результаты лечения. Реабилитация и экспертиза трудоспособности.</p>
7.	Опухоли мягких тканей и костей.	<p>Опухоли костей. Классификация. Заболеваемость. Патологоанатомическая характеристика. Основные разновидности злокачественных опухолей: остеогенная саркома, саркома Юинга, хондросаркома, вторичные злокачественные опухоли. Клиническая картина. Диагностика. "Сигналы тревоги". Основные рентгенологические симптомы. Радиоизотопная диагностика. Значение морфологического исследования. Хирургическое, лучевое, комбинированное и комплексное лечение. Сохранные операции. Отдаленные результаты. Диспансеризация излеченных. Опухоли мягких тканей. Заболеваемость. Патологоанатомическая характеристика. Локализация. Клиническая картина. "Сигналы тревога". Дифференциальный диагноз. Методы обследования: УЗИ, компьютерная томография и магнитный резонанс. Значение ангиографии и морфологического исследования, лечение. Отдаленные результаты</p>
8.	Опухоли молочных желез	<p>Заболеваемость. Роль гормональных нарушений. Другие факторы риска; отягощенный анамнез, нерациональное питание. Мастопатии. Этиопатогенез. Классификация. Локализованные и диффузные формы. Клиническая картина. Деление па стадии. Клиника типичной (узловой) формы. Дифференциальный диагноз с локализованной мастопатией и фибroadеномой. Особые формы рака: отечно-инфильтративная, маститоподобная, рожеподобная и панцирная, рак Педжета. Особенности течения. Дифференциальный диагноз. Обследование больных. Скрининг на рак молочной железы. Роль смотровых кабинетов. Профилактические осмотры, разрешающие возможности маммографии. Принципы лечения рака молочной железы. Выбор метода в зависимости от стадии и формы опухоли. Типы радикальных операций. Экономные и расширенные операции. Показания к комбинированному и комплексному лечению. Значение адьювантной химиотерапии. Лечение инфильтративных форм рака. Отдаленные результаты. Зависимость от стадии заболевания. Система диспансеризации, реабилитация и экспертиза трудоспособности.</p>
9.	Основы лучевой терапии и радиационная терапевтическая техника.	<p>Физические основы лучевой терапии. Передача энергии ионизирующих излучений среде. Дозиметрическая оценка поглощения энергии излучения. Распределение доз в теле человека при использовании разных видов ионизирующего излучения.</p> <p>Технические основы лучевой терапии и радиационная терапевтическая техника. Источники тормозного и корпускулярного излучения для лучевой терапии. Основные способы дистанционного облучения больного (статическое и подвижное</p>

		<p>дистанционное облучение, ближне-дистанционное облучение). Контактные способы облучения больного (аппликационный, внутриполостной, внутритканевой).</p> <p>Биологические основы лучевой терапии. Первичные радиационно-химические реакции. Действие ионизирующих излучений на клетки, генетические структуры, ткани. Радиочувствительность органов и тканей. Способы модификации радиочувствительности нормальных и патологических изменений тканей. Сочетание гипертермии и гипергликемии с воздействием ионизирующих излучений. Понятие о нормальной стандартной дозе.</p> <p>Организационные основы лучевой терапии. Организация лучевой терапии в медицинских учреждениях. Планирование лучевой терапии и подготовка больных. Проведение лучевого, комбинированного и комплексного лечения злокачественных опухолей. Предлучевой, лучевой и послелучевой периоды. Показания и противопоказания к лучевой терапии неопухолевых заболеваний.</p>
--	--	--

Практические/семинарские занятия

№	Наименование раздела /темы дисциплины	Содержание
1.	Вводное занятие. История и организация онкологической службы в России.	Вводное занятие: История организации онкологической помощи в России. Заболеваемость и смертность при онкологических заболеваниях. Знакомство с документацией.
2.	Патофизиологические и клинические аспекты общей онкологии.	Теории канцерогенеза. Принципы диагностики и лечения злокачественных новообразований. Проблемы современной онкологии. Вопросы деонтологии в онкологии. Вопросы экспертизы трудоспособности (стойкой и временной) онкологических пациентов. Организацию врачебного контроля за состоянием здоровья населения, вопросы медико-социальной экспертизы нетрудоспособности и медико-юридической помощи населению страдающему онкопатологией.
3.	Злокачественные новообразования грудной клетки.	Заболеваемость. Возрастно-половые особенности. Способствующие факторы. Профилактика. Патологоанатомическая характеристика. Формы роста. Понятие о центральном и периферическом раке. Гистологическое строение. Закономерности метастазирования. Деление на стадии. Клиническая картина. Доклинический и клинический периоды. Семиотика рака легкого. Клинические варианты центрального и периферического рака. Дифференциальный диагноз. Диагностика. Сигналы тревоги. Оценка данных анамнеза и физикального обследования. Цитологическое исследование мокроты. Основные рентгенологические симптомы. Признаки ателектаза. Система дообследования при подозрении на центральный и периферический рак. Значение томографии и бронхоскопии. Компьютерная томография. Бронхография. Трансторакальная пункция и катетеризация бронхов. Раннее выявление рака легкого, значение флюорографии. Организация скрининга. Группы повышенного риска. Общие принципы лечения: хирургического, лучевого, химиотерапевтического. Выбор методов лечения в зависимости от локализации опухоли, стадия и гистологического строения. Комбинированное и комплексное лечение.

4.	Опухоли молочных желез	Заболееваемость. Роль гормональных нарушений. Другие факторы риска; отягощенный анамнез, нерациональное питание. Мастопатии. Этиопатогенез. Классификация. Локализованные и диффузные формы. Клиническая картина. Деление па стадии. Клиника типичной (узловой) формы. Дифференциальный диагноз с локализованной мастопатией и фиброаденомой. Особые формы рака: отечно-инфильтративная, маститоподобная, рожеподобная и панцирная, рак Педжета. Особенности течения. Дифференциальный диагноз. Обследование больных. Скрининг на рак молочной железы. Роль смотровых кабинетов. Профилактические осмотры, разрешающие возможности маммографии. Принципы лечения рака молочной железы. Выбор метода в зависимости от стадии и формы опухоли. Типы радикальных операций. Экономные и расширенные операции. Показания к комбинированному и комплексному лечению. Значение адьювантной химиотерапии. Лечение инфильтративных форм рака. Отдаленные результаты. Зависимость от стадии заболевания. Система диспансеризации, реабилитация и экспертиза трудоспособности.
5.	Злокачественные новообразования кожи.	Заболееваемость. Способствующие факторы. Факультативный и облигатный предрак кожи. Меры профилактики рака. Гистологические разновидности (базалиома, плоскоклеточный рак). Стадии рака кожи. Клинические варианты базалиом и плоскоклеточного рака. Методика обследования больных (осмотр, пальпация, биопсия). Лечение рака кожи (лучевое, криогенное, хирургическое, лекарственное и др.). Непосредственные и отдаленные результаты. Меланомы. Эпидемиология меланом. Факторы, способствующие малигнизации пигментных невусов, меры профилактики их озлокачествления, Особенности роста и метастазирования. Стадии. Клиническая характеристика. Признаки малигнизации невусов. Методы специального обследования (радиоизотопная диагностика, термография). Показания, противопоказания и методика забора материала для цитологического и гистологического исследований. Лечение. Результаты.
6.	Злокачественные лимфомы (Ходжкинские и неходжкинские лимфомы)	Злокачественные лимфомы. Лимфома ходжкина (лимфогранулематоз). Эпидемиология. Этиология и патогенез. Классификация. Гистологическая классификация лимфомы Ходжкина. Классификация по стадиям. Признаки интоксикации, их прогностическое значение. Клиническая картина. Диагностика. Факторы прогноза. Группы прогноза. Выбор метода лечения в зависимости от клинических особенностей болезни: лучевой, лекарственный и их комбинация. Экспертиза нетрудоспособности. Социальная значимость реабилитации больных лимфогранулематозом. Неходжкинские лимфомы. Эпидемиология. Этиология и патогенез. Лимфомогенез и молекулярная генетика. Классификация лимфом. Морфология и иммунофенотип. Классификация ВОЗ (2001). Лимфоплазмочитарная, лимфоцитарная, фолликулярные лимфомы и в-клеточные лимфомы маргинальной зоны. Диагностика и клиническая картина. Лечение.

7.	Опухоли центральной нервной системы.	Эпидемиология и этиология. Классификация по гистологической классификации ВОЗ (Kleihues P. et al., 1993). Клинико-анатомическая классификация. Клиническая картина. Лечение. Хирургическое лечение опухолей головного мозга. Хирургическое лечение опухолей спинного мозга. Лучевое, медикаментозное и комбинированное лечение опухоли ЦНС. Прогноз.
8.	Злокачественные новообразования органов брюшной полости	Эпидемиология. Заболеваемость. Способствующие факторы. Значение экзогенных и эндогенных канцерогенов. Роль нитрозаминов. Предраковые заболевания желудка. Группы риска. Профилактика рака желудка. Значение диспансерного наблюдения за больными предраковыми заболеваниями желудка. Патоморфология, Понятие о раннем раке желудка. Макроскопические формы раннего рака. Локализация опухоли в желудке. Формы роста. Дисплазии и рак желудка. Диффузный и интестинальный типы опухоли. Метастазирование. Стадии рака желудка. Осложнения. Клиническая картина. Симптомы. Синдром малых признаков рака желудка. Клиническая картина рака желудка в зависимости от периода развития опухоли, локализации поражения и формы роста. Дифференциальный диагноз при синдромах желудочного дискомфорта, дисфагии и стеноза привратника. Особенности клиники рака на фоне хронических заболеваний желудка. Лечение. Радикальные и паллиативные операции. Показания к гастрэктомии и субтотальной резекции. Паллиативные операции, показания и техника. Оценка лучевой терапии и химиотерапии при раке желудка. Отдаленные результаты лечения. Реабилитация и экспертиза трудоспособности.
9.	Опухоли мягких тканей и костей.	Опухоли костей. Классификация. Заболеваемость. Патологоанатомическая характеристика. Основные разновидности злокачественных опухолей: остеогенная саркома, саркома Юинга, хондросаркома, вторичные злокачественные опухоли. Клиническая картина. Диагностика. "Сигналы тревоги". Основные рентгенологические симптомы. Радиоизотопная диагностика. Значение морфологического исследования. Хирургическое, лучевое, комбинированное и комплексное лечение. Сохранные операции. Отдаленные результаты. Диспансеризация излеченных. Опухоли мягких тканей. Заболеваемость. Патологоанатомическая характеристика. Локализация. Клиническая картина. "Сигналы тревога". Дифференциальный диагноз. Методы обследования: УЗИ, компьютерная томография и магнитный резонанс. Значение ангиографии и морфологического исследования, лечение. Отдаленные результаты
10.	Основы лучевой терапии и радиационная терапевтическая техника	Технические основы лучевой терапии и радиационная терапевтическая техника. Источники тормозного и корпускулярного излучения для лучевой терапии. Основные способы дистанционного облучения больного (статическое и подвижное дистанционное облучение, ближне-дистанционное облучение). Контактные способы облучения больного (аппликационный, внутрисполостной, внутритканевой). Организационные основы лучевой терапии. Организация лучевой терапии в медицинских учреждениях. Планирование лучевой терапии и подготовка больных. Проведение луче-

		вого, комбинированного и комплексного лечения злокачественных опухолей. Предлучевой, лучевой и послелучевой периоды. Показания и противопоказания к лучевой терапии неопухолевых заболеваний.
--	--	---

6. Фонд оценочных средств для проведения промежуточной аттестации обучающихся по дисциплине

Преподавание дисциплины Б1.В.ДВ.1 «Онкология» в ординатуре по специальности 67 Хирургия осуществляется при текущем и промежуточном контроле освоения учебного материала. Для этой цели профессорско-преподавательский состав имеет в наличии оценочные средства для предварительного, текущего и промежуточного контроля успеваемости.

Формы предварительного и текущего контроля: контроль теоретических и практических знаний по вопросам (КТЗ), клинический разбор больных (КР), контроль за освоением практических навыков при курациях, осмотрах и обследованиях больных на клиническом практическом занятии, вечернем дежурстве и семинарском занятии (КПН), анализ историй болезни (АИБ), аттестация практических навыков (АПН).

При текущем и предварительном контроле применяются такие формы, как решение ситуационных задач (СЗ) и компьютерное тестирование (КТ).

Промежуточным контролем по дисциплине является зачёт с оценкой по результатам собеседования преподавателя с ординатором по билетам, составленных на основе контрольных вопросов настоящей программы. Для контроля знаний по дисциплине предусмотрены контрольные вопросы, тесты, ситуационные задачи и билеты для проведения зачёта с оценкой.

6.1. Паспорт фонда оценочных средств по дисциплине

№ п/п	Контролируемые разделы дисциплины (результаты по разделам)	Код контролируемой компетенции (или её части) / и ее формулировка	Наименование оценочного средства*
Б1.В.ДВ.1.1	Общая онкология	ПК-2 ПК-5	ТК, КР, СЗ, С,Р
Б1.В.ДВ.1.2.	Частная онкология	ПК-2 ПК-5	ТК, КР, СЗ, С
Б1.В.ДВ.1.3.	Лучевая терапия	ПК-2 ПК-5	ТК, КР, СЗ, С

* – наименование средств оценочного средства: С – семинары и собеседования, ТК – тестовый контроль, КР – клинические разборы, работа с пациентами СЗ - ситуационные задачи и ролевые игры, Р - реферат

Контрольные вопросы составлены по темам лекций, практических занятий и самостоятельной работы ординаторов и представлены в соответствующих разделах программы.

6.2. Контрольные вопросы для семинарских занятий по Б1.В.ДВ.1 «Онкология» (IV семестр)

1. Заболеваемость и смертность от злокачественных опухолей. Динамика и структура заболеваемости. Возрастно-половые особенности.
2. Особенности организации онкологической службы в России. Роль врача общей лечебной

сети в профилактике и ранней диагностике злокачественных опухолей. Деонтология в онкологии.

3. Принципы ранней и своевременной диагностики злокачественных опухолей.
4. Принципы диагностики злокачественных опухолей. Роль скрининга для ранней диагностики и профилактики рака.
5. Возможности выявления рака в доклиническом периоде. Формирование групп повышенного риска. Роль скрининговых исследований.
6. Значение эндоскопических, цитологических, рентгенологических и иммунологических методов исследования в онкологии.
7. Роль морфологических методов исследования в онкологии. Способы взятия материала для цитологического и гистологического исследований.
8. Факторы, способствующие развитию злокачественных опухолей. Первичная профилактика рака.
9. Роль экзогенных (химические и физические агенты, онковирусы) и эндогенных (факторов в возникновении опухолей человека).
10. Злокачественные опухоли как социальная проблема. Канцерогенные вещества во внешней среде, их основные источники.
11. Курение и рак.
12. Профессиональные раки. Факторы, способствующие их возникновению.
13. Основные клинические симптомы и патогенез их развития при злокачественных опухолях.
14. Закономерности и пути метастазирования злокачественных опухолей.
15. Опухолевые маркеры и их роль в онкологии.
16. Паранеопластические синдромы. Классификация и их значение.
17. Методы и принципы лечения злокачественных опухолей. Успехи в онкологии.
18. Радикальное, паллиативное и симптоматическое лечение онкологических больных.
19. Современные принципы и возможности лекарственной терапии онкологических больных.
20. Паллиативное лечение онкологических больных.
21. Сочетание беременности и злокачественных опухолей. Особенности диагностики, лечения и прогноза.
22. Рак кожи. Заболеваемость. Меры профилактики. Особенности клинического течения базалиом и плоскоклеточного рака. Принципы диагностики и лечения.
23. Пигментные невусы. Признаки и факторы, способствующие их озлокачествлению. Диагностика и лечебная тактика.
24. Меланома кожи. Особенности роста и метастазирования. Принципы диагностики и лечения.
25. Злокачественные опухоли мягких тканей. Принципы диагностики и лечения.
26. Злокачественные опухоли костей. Особенности клиники, диагностики и лечения.
27. Рак нижней губы. Формы роста и дуги метастазирования. Методы диагностики. Принципы лечения первичного очага и регионарных метастазов.
28. Рак нижней губы. Клинические особенности. Методы диагностики и лечения. Прогноз.
29. Новообразования слюнных желез. Классификация. Методы диагностики и лечения. Особенности хирургического лечения опухолей околоушной слюнной железы.
30. Рак языка. Заболеваемость. Роль курения и вредных привычек, Принципы диагностики и лечения.
31. Рак языка. Формы роста, пути метастазирования. Методы диагностики. Принципы лечения.

32. Узловые образования в щитовидной железе. Диагностическая и лечебная тактика.
33. Рак щитовидной железы. Отличительные особенности высоко-дифференцированных форм. Особенности хирургического лечения.
34. Рак щитовидной железы. Особенности клинического течения медулярного и недифференцированного рака. Принципы диагностики и лечения.
35. "Скрытый рак" щитовидной железы. Особенности диагностики и лечения.
36. Рак пищевода. Клинические особенности течения. Возможности ранней диагностики. Принципы лечения.
37. Рак пищевода. Эпидемиология. Анатомические формы роста. Патогенез клинических симптомов. Методы диагностики и лечения,
38. Рак желудка, Группы риска. Возможности раннего выявления.
39. Рак желудка. Клиническая картина в зависимости от локализации и формы роста опухоли. Особенности метастазирования. Виды радикальных оперативных вмешательств.
40. Рак кардиального отдела желудка. Особенности клиники. Принципы диагностики и лечения.
41. Рак антрального отдела желудка. Особенности клиники, Принципы диагностики и лечения.
42. Ранний рак желудка. Классификация, возможности диагностики и результаты лечения.
43. Злокачественные опухоли 12-перстной кишки. Клиника, диагностики и лечение рака большого дуоденального соска.
44. Рак поджелудочной железы. Заболеваемость и смертность. Клиническая картина в зависимости от локализации опухоли, Принципы диагностики. Способы морфологического подтверждения диагноза.
45. Рак поджелудочной железы. Информативность различных методов диагностики. Показания к инвазивным методам исследования, Принципы хирургического лечения.
46. Дифференциальная диагностика желтухи. Особенности клинических и лабораторных проявлений при механической желтухе. Методы устранения механической желтухи.
47. Первичные и метастатические опухоли печени. Возможности дифференциальной диагностики и лечения.
48. Рак печени. Заболеваемость. Гистологические варианты строения. Клиника. Методы диагностики. Возможности лечения.
49. Рак ободочной кишки. Группы риска. Особенности клинического течения. Методы диагностики. Принципы лечения,
50. Рак прямой кишки. Группы риска. Клиническая картина в зависимости от локализации и анатомической формы роста. Принципы диагностики и лечения.
51. Рак легкого. Заболеваемость. Группы повышенного риска. Профилактика рака. Принципы диагностики и лечения.
52. Рак легкого. Клинико-анатомическая классификация. Особенности клинического течения мелкоклеточного рака. Выбор метода лечения.
53. Центральный рак легкого. Зависимость клиники от типа роста опухоли. Понятие о пневмоните. Методы диагностики, принципы лечения.
54. Периферический рак легкого. Клинические формы. Возможности раннего выявления. Дифференциальная диагностика шаровидных образований. Принципы лечения.
55. Мастопатии, Классификация. Принципы диагностики и лечения.
56. Рак молочной железы. Факторы риска. Клинические формы. Рак Педжета. Принципы диагностики и лечения.
57. Рак молочной железы. Заболеваемость. Возможности ранней диагностики. Профилактика рака молочной железы.
58. Рак молочной железы. Причины поздней диагностики. Возможности лечения распространенных форм рака молочной железы.
59. Узловая форма рака молочной железы. Кожные симптомы. Принципы диагностики и лечения.

60. Рак молочной железы. Особенности регионарного и отдаленного метастазирования. Методы диагностики и лечения.
61. Метастатические плевриты. Дифференциальная диагностика. Возможности выявления первичного очага. Методы лечения.
62. Асциты при злокачественных опухолях. Их патогенез. Вероятная локализация первичной опухоли. Методы диагностики и лечебная тактика.
63. Синдром пояснично-крестцового радикулита в онкологии.
64. Синдром верхней полой вены.
65. Синдром сдавления нижней полой вены при онкологических заболеваниях.
66. Метастазы рака в лимфатические узлы из невыявленного первичного очага. Диагностическая тактика. Возможные локализации первичного очага.
67. Метастазы рака в кости из невыявленного первичного очага. Диагностический поиск. Лечебная тактика.
68. Лимфогранулематоз. Морфологическая классификация и ее прогностическое значение.
69. Лимфогранулематоз. Деление на стадии. Симптомы интоксикации. Биологические признаки активности процесса. Принципы лечения.
70. Миеломная болезнь. Клиника. Диагностика и лечение.
71. Понятие о миелодиспластическом синдроме (МДС). Нозологические формы. Особенности клиники и диагностики. Возможности лечения.

7. Перечень основной и дополнительной учебной литературы, необходимой для освоения дисциплины

7.1. Список обязательной и рекомендуемой литературы.

7.1.1. Основная литература:

1. Онкология : учеб. для студ. мед. вузов / ред.: В. И. Чиссов, С. Л. Дарьялова. - М. : ГЭОТАР-Медиа, 2009. - 560 с. : ил.
2. Онкология : учебник / под общей ред. С. Б. Петерсона. - 2-е изд., перераб. и доп. - М. : ГЭОТАР-Медиа, 2014. - 288 с. : ил.
3. Лучевая терапия : учебник / [Г. Е. Труфанов, М. А. Асатурян, Г. М. Жаринов, В. Н. Малаховский] ; под ред. Г. Е. Труфанова. - М. : ГЭОТАР-Медиа, 2013. - 208 с. : ил.
4. Лучевая терапия: учебник. В 2-х томах. Том 2. Труфанов Г.Е., Асатурян М.А., Жаринов Г.М. 2010. - 192 с.: ил.

7.1.2. Дополнительная литература:

1. Антимикробные препараты и стандарты лечения инфекционных осложнений у онкологических больных / РОНЦ им. Н. Н. Блохина РАМН. - М.: Практическая медицина, 2011. - 272 с.
2. Болевой синдром в онкологии/ под ред. М. Е. Исаковой. - М.: Практическая медицина, 2011. - 384 с.
3. Виноградова Ю. Е. Лимфомы кожи: диагностика и лечение. - М.: Практическая медицина, 2014. - 175 с.
4. Граник В. Г. Злокачественные опухоли. Медико-биологический, генетический и химический аспекты: [монография]. - М.: Вузовская книга, 2013. - 438 с.
5. Консультант врача. Клинические рекомендации. Версия 2.1 [Электронный ресурс] : электрон. инфор.-образоват. система. - Электрон. дан. и прогр. - М.: ГЭОТАР-Медиа, 2008. (5)
6. Консультант врача. Онкология. Версия 1.1 [Электронный ресурс]: электрон. инфор.-образоват. система. - Электрон. дан. и прогр. - М.: ГЭОТАР-Медиа, 2009.
7. Ламоткин И. А. Клиническая дерматоонкология: атлас 757 иллюстраций. - М.: БИНОМ. Лаборатория знаний, 2011. - 499 с.
8. Червонная Л. В. Пигментные опухоли кожи: [монография]. - М.: ГЭОТАР-Медиа, 2014. - 221 с.

7.2. Законодательные и нормативно-правовые документы:

1. Конституция РФ (с учетом поправок, внесенных Законами РФ о поправках к Конституции РФ от 30.12.2008 № 7-ФКЗ).
2. Федеральный закон РФ от 21 ноября 2011 года № 323-ФЗ «Об основах охраны здоровья граждан Российской Федерации».
3. Федеральный закон от 29 декабря 2012 г. N 273-ФЗ «Об образовании в Российской Федерации» (с изменениями и дополнениями).
4. Приказ Министерства здравоохранения и социального развития Российской Федерации от 23 июля 2010 г. N 541н «Об утверждении единого квалификационного справочника должностей руководителей, специалистов и служащих, раздел «Квалификационные характеристики должностей работников в сфере здравоохранения»;
5. Приказ Министерства здравоохранения и социального развития Российской Федерации от 7 июля 2009 г. N 415н «Об утверждении квалификационных требований к специалистам с высшим и послевузовским медицинским и фармацевтическим образованием в сфере здравоохранения».
6. Приказ Минздрава России от 29.11.2012 N 982н (ред. от 31.07.2013) «Об утверждении условий и порядка выдачи сертификата специалиста медицинским и фармацевтическим работникам, формы и технических требований сертификата специалиста» (Зарегистрировано в Минюсте России 29.03.2013 N 27918)
7. Приказ Минздрава России от 03.08.2012 N 66н «Об утверждении Порядка и сроков совершенствования медицинскими работниками и фармацевтическими работниками профессиональных знаний и навыков путём обучения по дополнительным профессиональным образовательным программам в образовательных и научных организациях» (Зарегистрировано в Минюсте России 04.09.2012 N 25359)
8. Приказ Минздрава России от 22.08.2013 N 585н «Об утверждении Порядка участия обучающихся по основным профессиональным образовательным программам и дополнительным профессиональным программам в оказании медицинской помощи гражданам и в фармацевтической деятельности» (Зарегистрировано в Минюсте России 01.11.2013 N 30288)
9. Приказ Минобрнауки России от 19.11.2013 N 1258 «Об утверждении Порядка организации и осуществления образовательной деятельности по образовательным программам высшего образования - программам ординатуры» (Зарегистрировано в Минюсте России 28.01.2014 N 31136)
10. Приказ Минздрава России от 03.09.2013 N 620н «Об утверждении Порядка организации и проведения практической подготовки обучающихся по профессиональным образовательным программам медицинского образования, фармацевтического образования» (Зарегистрировано в Минюсте России 01.11.2013 N 30304)
11. Приказ Минобрнауки России от 26.08.2014 N 1108 "Об утверждении федерального государственного образовательного стандарта высшего образования по специальности 31.08.66 «Травматология и ортопедия» (уровень подготовки кадров высшей квалификации)"(Зарегистрировано в Минюсте России 07.11.2014 N 34600).
12. Приказ Министерства здравоохранения и социального развития РФ от 1 ноября 2004г. №179 «Об утверждении порядка оказания скорой медицинской помощи» (с изменениями от 2 августа 2010 г., 15 марта 2011 г.);
13. Приказ Министерства здравоохранения и социального развития РФ от 13 апреля 2011 г. №315н «Об утверждении Порядка оказания анестезиолого-реанимационной помощи взрослому населению»;
14. Приказ Министерства здравоохранения и социального развития РФ от 3 декабря 2009 г. N 944н «Об утверждении Порядка оказания медицинской помощи населению при онкологических заболеваниях»;
15. Приказ Министерства здравоохранения и социального развития РФ от 15 декабря 2009 г. N 991н «Об утверждении Порядка оказания медицинской помощи пострадавшим с сочетанными, множественными и изолированными травмами, сопровождающимися шоком»;

16. Приказ Министерства здравоохранения и социального развития РФ от 31 марта 2010 г. N 201н «Об утверждении Порядка оказания медицинской помощи населению при травмах и заболеваниях костно-мышечной системы»;

17. Приказ Министерства здравоохранения и социального развития РФ от 16 апреля 2010 г. N 243н «Об организации Порядка оказания специализированной медицинской помощи»;

7.3. Информационно-справочные и поисковые системы:

- <http://www.window.edu.ru/window/library> Федеральный портал. Российское образование.
- <http://www.cir.ru/index.jsp> Университетская информационная система России.
- <http://www.diss.rsl.ru> Российская государственная библиотека. Электронная библиотека диссертаций.
- <http://www.scsml.rssi.ru> Информационные ресурсы центральной научной медицинской библиотеки.
- <http://medlib.tomsk.ru> Информационные ресурсы/научно-медицинской библиотеки Сибирского ГМУ)
- <http://www.science.viniti.ru> Информационные ресурсы научного портала ВИНТИ, раздел медицина.
- <http://www1.fips.ru> Информационные ресурсы Роспатента.
- <http://www.consilium-medicum.com> Специализированный интернет-навигатор, ресурсы России и мира для непрерывного последипломного самоусовершенствования, каталоги для профессионалов, медицина России и СНГ, новостные серверы, календарный план РМАПО и возможности дистанционного образования, еженедельное обновление и ежедневные сообщения о достижениях мировой медицины. Библиотека медицинских журналов издательства "Медиа Медика Журналы издательства "Media Medica"
- <http://www.mks.ru> Сайт Медицинские компьютерные системы.
- www.mednavigator.net Медицинский информационно-поисковый сайт «Меднавигатор».
- <http://www.webmedinfo.ru/library/farmakologija.php> Электронные ресурсы по фармакологии библиотеки медицинского образовательного портала
- <http://www.rrcdetstvo.ru/Jurnal.htm>. (Электронная онлайн-версия журнала «Детская и подростковая реабилитация»). Журнал публикует рекомендации, обзоры литературы, клинические лекции, результаты исследований, интересные клинические случаи).
- <http://www.spr-journal.ru/Journal3.aspx?> (Электронная онлайн-версия журнала «Вопросы современной педиатрии»). Тематика: клиника и диагностика болезней детского возраста, социальная педиатрия, фармакотерапия острых и хронических заболеваний детей, питание больного и здорового ребенка, вопросы профилактики и восстановительного лечения, информация о новых лекарственных средствах, вакцинопрофилактика.
- <http://panor.ru/journals/pediatr/index.php>. (Электронная онлайн-версия журнала «Справочник педиатра»). На страницах журнала обсуждаются актуальные вопросы организации педиатрической службы в РФ. В каждом номере – материалы о достижениях в диагностике, лечении и профилактике детских болезней; печатаются клинические разборы редких и сложных случаев заболеваний. Широко освещаются проблемы детского питания. Публикуются советы и рекомендации известных педиатров, а также свежие нормативные документы. Практическим врачам – тесты для повышения своего профессионального мастерства.
- <http://www.medlit.ru> (Электронная онлайн-версия журнала «Российский педиатрический журнал»). На страницах журнала освещаются актуальные вопросы охраны здоровья детей и подростков: общие проблемы развития и патологии детей раннего возраста и подростков; вопросы экологической патологии, данные по ревматическим и бронхолегочным заболеваниям.

8. Перечень ресурсов информационно-телекоммуникационной сети «Интернет», необходимых для освоения дисциплины

1. <http://www.list.ru> Наука-техника. Образование. Медицина. Медицинские издательства, газеты и журналы
2. Университетская информационная система России (www.cir.ru/index.jsp)
3. <http://window.edu.ru/window/library> (Федеральный портал. Российское образование)
4. www.cir.ru/index.jsp (Университетская информационная система России)
5. <http://diss.rsl.ru> (Российская государственная библиотека. Электронная библиотека диссертаций)
6. www.scsml.rssi.ru (информационные ресурсы центральной научной медицинской библиотеки),
7. <http://medlib.tomsk.ru> (Информационные ресурсы /научно-медицинской библиотеки Сибирского ГМУ)
8. <http://science.viniti.ru/> (информационные ресурсы научного портала ВИНТИ, раздел медицина).
9. <http://www1.fips.ru> (информационные ресурсы Роспатента).
10. www.elibrary.ru (Научная электронная библиотека - крупнейший российский информационный портал в области науки, технологии, медицины и образования, содержащий рефераты и полные тексты научных статей и публикаций).
11. <http://www.medlit.ru/> (Электронная версия журнала «Клиническая медицина». Журнал освещает основные вопросы клинической медицины, уделяя внимание диагностике, патогенезу, профилактике, лечению и клинике заболеваний).
12. <http://www.medlit.ru/> (Электронная версия журнала «Терапевтический архив». Журнал публикует клинические и клинико-экспериментальные работы, обзоры и статьи по всем актуальным проблемам заболеваний внутренних органов. Освещает вопросы патогенеза, клиники, новейших методов диагностики и лечения, а также профилактики внутренних заболеваний).
13. antibiotic.ru - Ресурс, посвященный инфекции, антибактериальной терапии.
14. [Critical.ru](http://critical.ru) - Сайт медицины критических состояний.
15. it-medical.ru - научный медицинский Интернет-проект.

9. Методические указания для обучающихся по освоению дисциплины

9.1. Методические указания по оформлению рефератов по дисциплине «Онкология, лучевая терапия»

Общие требования к оформлению реферата

Работа выполняется на стандартных машинописных листах (формат А4) с одной стороны на компьютере в редакторе MS Word 97-2003, делится на абзацы, начало которых пишется с красной строки (отступ красной строки 1,25 пт).

Работа брошюруется.

Примерный объем работы определяется преподавателем. В этот объем включается: оглавление, введение, основной текст, заключение, список использованных источников.

Все страницы, начиная с 3-й (Введение), нумеруются по порядку от титульного листа и оглавления (на них нумерация не ставится) до последней страницы без пропусков и добавлений. Приложения не нумеруются и в нумерацию страниц не включаются. Порядковый номер печатается от центра верхнего поля страницы, начиная с цифры 3.

Текст печатается через 1,5 интервал между строками, шрифтом Times New Roman размером 12 пт. Страница с текстом должна иметь левое поле 30 мм, правое – 10 мм, верхнее и нижнее 20 мм (ГОСТ Р 6.30-2003 «Унифицированные системы документации. Унифицированная система организационно-распорядительной документации. Требования к оформлению документов»).

Каждый раздел работы необходимо начинать с новой страницы, параграфы (подразделы) располагать друг за другом вплотную. Фамилии, названия учреждений, организаций, фирм требуется приводить на языке оригинала.

Первым листом работы является титульный лист, оформляемый в соответствии с прилагаемым образцом (прил.1).

На втором листе помещается оглавление, где указываются основные разделы работы и соответствующие им страницы. Основными разделами работы являются введение, главы основного текста, заключение, список использованных источников и литературы. Желательно, чтобы оглавление помещалось на одной странице. Текст должен соответствовать оглавлению как по содержанию, так и по форме. Введение, отдельные главы и заключение всегда в самом тексте начинаются с новой страницы. Перенос слов в заголовках не допускается. Пример оглавления смотрите в Приложении 2.

Заголовки

Заголовки разделов необходимо печатать заглавными буквами полужирным шрифтом 14 размера симметрично тексту без подчеркивания, через один интервал. Точку в конце заголовка не ставить. Если заголовок состоит из двух и более предложений, их разделять точкой. Переносы слов в заголовке не допускаются.

Заголовки подразделов печатаются строчными буквами (кроме первой заглавной) с абзаца полужирным шрифтом 12 размера. Заголовок подраздела не должен быть последней строкой на странице. Пример оформления заголовков приведен ниже.

ЭПИДЕМИОЛОГИЯ ВНУТРИБОЛЬНИЧНОЙ ИНФЕКЦИИ

1.1 Эпидемиология послеоперационных раневых инфекций

Хирургические стационары следует рассматривать как подразделения повышенного риска.

Все заголовки и подзаголовки следует выделить шрифтом, отличным от шрифта основного текста и выровнять по центру. Стили заголовков - Основной, Заголовок 1, Заголовок 2, Заголовок 3 и т.д.

Отдельные части работы (разделы и подразделы) должны иметь заголовки и порядковую нумерацию. Например, главы (разделы) 1., 2., 3. и т.д., подразделы (параграфы) - нумерацию в пределах каждой главы, например, §1, §2, §3 или 1.1, 1.2, 1.3, при более дробном делении - 1.1.1, 1.1.2, 1.1.3. Если параграф имеет только один пункт, то выделять и нумеровать его не следует.

Оформление таблиц

Таблицы помещают непосредственно после абзацев, содержащих ссылку на них, а если места недостаточно, то в начале следующей страницы.

Обычно таблица состоит из следующих элементов: порядкового номера и тематического заголовка; боковика; заголовков вертикальных граф, основной части.

Тематические заголовки таблицы рекомендуется печатать через один интервал. Заголовки граф располагают центрировано относительно горизонтальных и вертикальных линий.

Все таблицы должны быть пронумерованы. Система нумерации может быть сквозной или поглавной. Над правым верхним углом таблицы помещают надпись *Таблица* с указанием номера таблицы (например, *Таблица 1*) без значка № перед цифрой и точки после нее. Таблицы снабжают тематическими заголовками, которые располагаются посередине страницы и пишут прописным шрифтом без точки в конце. Напр.:

Таблица 1

Сравнительная характеристика наркотических и ненаркотических анальгетиков

	Наркотические анальгетики	Ненаркотические анальгетики
Обезболивающее действие		

Если таблица в тексте одна, то нумерационный заголовок опускают. Строки многострочных заголовков можно располагать двумя способами: либо все строки печатать симметрично по ширине графы, либо только наибольшие, а остальные выравнивать по ним слева.

В одноярусной головке все заголовки печатают с заглавной, а последующих – с заглавной, если они самостоятельны, и со строчной, если подчинены заголовку верхнего яруса. Например:

Остеомиелит	
Острый	Хронический

Доза	
разовая	суточная

Сноски к таблице печатают непосредственно под ней.

Если таблица не помещается на одной странице, то ее выносят в приложение. При переносе таблицы на следующую страницу головку таблицы следует повторить и над ней поместить *Продолжение табл. 1*. При переносе таблицы на другую страницу нумеруют заголовки граф. Тогда на новой странице заголовки граф заменяют цифрами. Тематический заголовок при этом можно не повторять.

Строки боковика таблицы выравнивают по левому краю. Наибольший по длине элемент располагают по центру. Текст всех строк боковика печатают с заглавной буквы. Двухстрочные и многострочные элементы боковика печатают через 1 интервал одним из следующих способов: первую строку без абзацного отступа, последующие с отступом в два знака; первую строку с абзацного отступа (два знака), последующие – без отступа от левого края. Рубрики в боковике таблицы печатают с отступом. Перед перечислением ставят двоеточие. В таблице не должно быть пустых граф. Текст в графах располагают от левого края (преимущественно) или центрируют.

Обозначение единиц величин рекомендуется присоединять к заголовку без предлога и скобок, например: Длина, м. Числа в графах делят на разряды и располагают единицы под единицами, десятки под десятками и т.д. Числовые значения неодинаковых величин располагают посередине строки. Диапазон значений выравнивают по тире (многоточию).

Списки

Список – последовательный перечень каких либо наименований, действий и т.д. Списки подразделяются на нумерованные и ненумерованные (маркированные). Любой из этих двух видов списка может подразделяться на одноуровневый и иерархический (многоуровневый). Нумерованные списки следует оформлять при помощи арабских цифр, отделяя от содержимого списка точкой или скобкой. Маркированный список следует оформлять при помощи длинного тире. Позиция номера или маркера списка должна совпадать с позицией красной строки.

Иллюстративный материал

В качестве иллюстраций можно использовать черно-белые и цветные фотографии, рисунки, чертежи, схемы, диаграммы, номограммы. Размеры иллюстраций не должны превышать формата страницы с учетом полей. Вспомогательные рисунки, крупные схемы и чертежи выносят в приложения.

В тексте, где идет речь о теме, связанной с иллюстрацией, помещают ссылку либо в виде заключенного в круглые скобки выражения (*рис.3*) либо в виде оборота типа «...как это видно на *рис.3*».

Иллюстрации помещают непосредственно ниже абзацев, содержащих упоминание о них. Если места недостаточно, то – в начале следующей страницы.

Если ширина рисунка больше 8 см, то его располагают симметрично посередине. Если его ширина менее 8 см, то рисунок лучше расположить с краю, в обрамлении текста. Под рисунком располагают подрисуючную подпись. Подпись включает сокращенное обозначение рисунка, порядковый номер и тематическое название. В состав подрисуючной подписи может входить также экспликация, которая представляет собой описание отдельных позиций рисунка (*рис.1*). Точку в конце подрисуючной подписи не ставят.

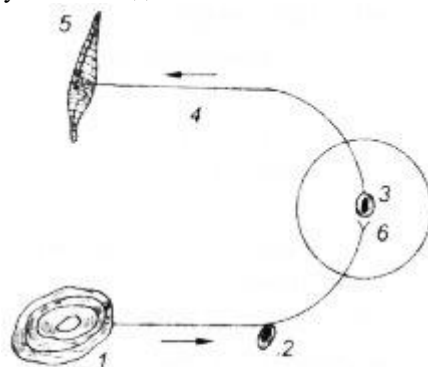


Рис. 1
Схема простой рефлекторной дуги:
1 — рецептор; 2 — центроостремительный нейрон; 3 — синапс; 4 — центробежный нейрон; 5 — эффектор; 6 — центральный орган.

Позиции (элементы) рисунка обозначают, как правило, арабскими цифрами на выносных линиях или буквами русского алфавита, либо условными обозначениями. Цифры располагают последовательно слева направо, сверху вниз или по часовой стрелке.

Разъяснение позиций дают либо в подрисуючной подписи, либо в тексте в процессе описания – путем присоединения соответствующей цифры (буквы) без скобок при первом упоминании элемента.

Схемы выполняют без соблюдения масштаба, не учитывая пространственного расположения составных частей изделия.

Результаты обработки числовых данных можно представить в виде графиков (*рис.2*). Графики используются как для анализа, так и для повышения наглядности иллюстрируемого материала.

Оси абсцисс и ординат графика вычерчиваются сплошными линиями. На концах координатных осей стрелок не ставят (*рис.2*). Числовые значения масштаба шкал осей координат пишут за пределами графика (левее оси ординат и ниже оси абсцисс).

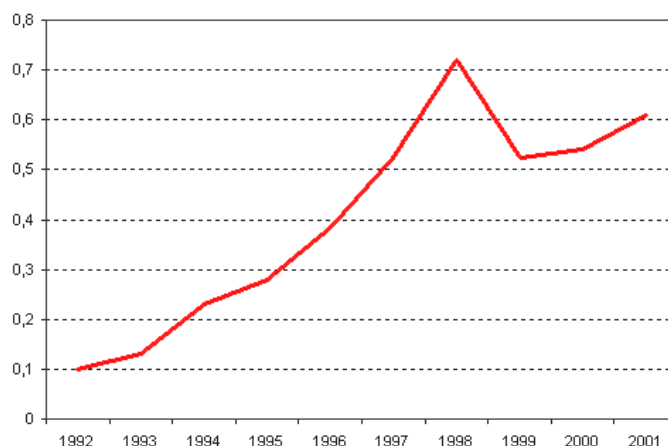


Рис. 2. Заболеваемость малярией в России в 1992-2001 годах (число случаев на 100 000)

По осям координат должны быть указаны условные обозначения и размерности отложенных величин в принятых сокращениях. На графике следует писать только принятые в тексте условные буквенные обозначения. Надписи, относящиеся к кривым и точкам, оставляют только в тех случаях, когда их немного, и они являются краткими. Многословные надписи заменяют цифрами, а расшифровку приводят в подрисуночной подписи.

Нумерация рисунков может быть как сквозной, так и индексационной поглавной. Например: *Рис.6.*, *Рис.2.7.*

Если рисунок в книге (статье) один, то он не нумеруется. Пояснение частей иллюстрации, расшифровку условных обозначений можно включить в состав подписи.

Приложения

В качестве приложений используют дополнительный материал, чаще всего вспомогательного характера: образцы выполнения работ, расчетов, разного рода таблицы, формы, таблицы, схемы, чертежи, вспомогательные рисунки и т.п. В тексте, где идет речь о теме, связанной с приложением, помещают ссылку в виде заключенного в круглые скобки выражения (*Приложение 3*).

Приложения располагают в конце работы после списка литературы отделяя их от работы листом с надписью ПРИЛОЖЕНИЯ. Слово Приложение пишут справа сверху. Если приложений несколько, то их нумеруют. Знак № и точку не ставят. Можно выделить разрядкой, курсивом или прописными буквами.

Библиографическое оформление работы

Библиографическое оформление работы (ссылки, список использованных источников и литературы) выполняется в соответствии с едиными стандартами по библиографическому описанию документов – ГОСТ 7.1-2003 “Библиографическая запись. Библиографическое описание. Общие требования и правила составления”; ГОСТ 7.12-77 “Сокращение русских слов и словосочетаний в библиографическом описании”; ГОСТ 7.11-78 “Сокращение слов и словосочетаний на иностранных языках в библиографическом описании”; ГОСТ 7.80-2000 “Библиографическая запись. Заголовок. Общие требования и правила составления”; ГОСТ 7.82-2001 “Библиографическое описание электронных ресурсов: общие требования и правила составления”.

Каждая библиографическая запись в списке получает порядковый номер и начинается с красной строки.

Нумерация источников в списке сквозная.

Образцы библиографического описания документов даны в Приложении 3.

Использование и оформление ссылок и цитат

При написании работы студенту часто приходится обращаться к цитированию работ различных авторов, использованию статистического материала. В этом случае необходимо оформлять ссылку на тот или иной источник.

В работах, как правило, используются затекстовые ссылки. **Затекстовые ссылки** – это указание источников цитат с отсылкой к пронумерованному списку литературы, помещенному в конце реферативной работы.

Ссылки на использованные источники указываются порядковым номером по списку источников, выделенным скобками: круглыми (16) или квадратными [17].

При цитировании необходимо соблюдать следующие правила:

- а) текст цитаты заключается в кавычки и приводится в той грамматической форме, в какой он дан в источнике, с сохранением особенностей авторского написания.
- б) цитирование должно быть полным, без искажения смысла. Пропуск слов, предложений, абзацев при цитировании допускается, если не влечет искажение всего фрагмента, и обозначается многоточием, которое ставится на месте пропуска.
- в) каждая цитата должна сопровождаться ссылкой на источник, библиографическое описание которого должно приводиться в соответствии с требованиями библиографических стандартов.

Изменения ГОСТа 7.1-2003 «Библиографическая запись. Библиографическое описание. Общие требования и правила составления» на библиографические ссылки не распространяются и оформляются по ГОСТу 7.1-84 “Библиографическое описание документа. Общие требования и правила составления”.

Порядок сдачи рефератов

Готовые работы брошюруются, вкладываются в папки или переплетаются.

Работа должна быть сдана преподавателю точно в назначенный срок. Работы, не сданные на проверку в установленный срок или оцененные неудовлетворительно, считаются академическими задолженностями, которые ликвидируются в установленные сроки.

Сданные работы студентам не возвращаются.

Пример оформления титульного листа реферата

Министерство образования и науки РФ
Федеральное государственное автономное образовательное учреждение
высшего профессионального образования
«Национальный исследовательский ядерный университет «МИФИ»
Кафедра хирургических болезней
Дисциплина «Онкология»

Реферат на тему:
**«Место лучевой терапии
в лечении лимфомы Ходжкина»**

Выполнил:
Иванов И.И.

Проверил:
доцент, к.м.н.
Петров П.П.

Обнинск, 2016

ОГЛАВЛЕНИЕ

Введение.....	3
1. Название.....	10
1.1. Название.....	11
1.2. Название.....	14
2. Название.....	20
Заключение.....	30
Список использованных источников	33

Образцы библиографического описания документов (ГОСТ 7.1-2003)
Монографическое библиографическое описание

1 автор

Ерофеев Б.В. Экологическое право: учебник / Б.В. Ерофеев.- М.:Юриспруденция, 1999.- 445с.

2 автора

Катков Д.Б. Конституционное право: вопросы и ответы/ Д.Б. Катков, Е.В. Корчиго.- М.: Юриспруденция, 2000.- 189с.

3 автора

Борцов Ю.С. Политология в вопросах и ответах: учебное пособие для студентов вузов/ Ю.С. Борцов, И.Д. Коротец, В.Ю.Шпак.- Ростов н/Дону: Феникс, 1998.-444с.

Более 3 автора – Книга описывается под названием

Российское гуманитарное право: учебное пособие для вузов/ Ю.Л.Тихомиров, В.Е.Чиркин, Л.М. Карапетян и др.; Рос. гос. гуманит. ун-т. - М.:ПРИОР,1998.-303с.

Описание сборника в целом

Медицина и право: материалы конференции. - М.:Издательство МАП,1999.-157с.

Описание многотомного издания

История отечественного государства и права: учебник: в 2ч./ под ред. О.И. Чистякова.-М.:Издательство БЕК,1996.- Ч.1-2

Описание отдельного тома многотомного издания

История отечественного государства и права: учебник: в 2 ч./ под ред. О.И. Чистякова.- М.: Издательство БЕК,1996.-Ч.1.-342с.

Описание автореферата диссертации

Баданов В.Г. Земство на Европейском Севере России, 1867-1920: автореф. дис....канд. ист. наук/ПетрГУ. -Петрозаводск,1996.-18с.

Статья из газеты

Авдошин А. Не хотите ли тысячу «евро» по низкому курсу? /

А. Авдошин // Российская бизнес-газета.-2001.-25 дек.

Электронные данные

Российская государственная библиотека : [Электронный ресурс] / Центр информ. технологий РГБ; Ред. Т.В. Влащенко; Web-мастер Н.В. Козлова. – электрон. дан. – М.: Рос. гос. б-ка, 1997.- Режим доступа : <http://www.rsl.ru>, свободный. – Загл. с экрана. – яз. рус., англ.

Описание базы данных

Российский сводный каталог по НТЛ : [Электронный ресурс] : База данных содержит сведения о зарубеж. и отечеств. кн. и зарубеж. период. изд. по естеств. наукам, технике, сел. хоз-ву и медицине, поступившие в организации – участницы Автоматизированной системы Рос. свод. кат. по науч.-техн. лит.: ежегод. пополнение ок. 30 тыс. записей по всем видам изд. – Электрон. дан. (3 файла). – М., [199-]. – Режим доступа : <http://www.gpntb.ru/win/search/help/rsk.html>. – загл. с экрана.

Законы, указы, постановления, инструкции

О применении судами законодательства, обеспечивающего право на необходимую оборону от общественно опасных посягательств: постановление Пленума Верховного Суда СССР от 16 августа 1984 года // Бюллетень Верховного Суда СССР. - 1984. - № 5.-С.10.

О введении в действие части второй Гражданского кодекса Российской Федерации : федеральный закон от 26 января 1996 года // Собрание законодательства Российской Федерации. - 1996. - № 5. - Ст. 411.

О подоходном налоге с физических лиц: закон Российской Федерации от 7 декабря 1991 г. № 1998-1 // Ведомости съезда НД РФ и ВС РФ.-№12.-Ст.591.

О праве собственности граждан и юридических лиц на земельные участки под объектами недвижимости в сельской местности : указ Президента Российской Федерации от 14.02.1996г. // Собрание законодательства Российской Федерации.- 1996.- №8.- Ст.740.

Положение об охране и использовании памятников истории и культуры: утв. пост. Совета Министров СССР от 16 сентября 1982 г. // Собрание постановлений СССР. - 1982. - Отд. 1. - № 26. - Ст. 133.

Положение о порядке присуждения научным и научно-педагогическим работникам учёных степеней и присвоения научным работникам учёных званий.: утв. постан. Правительства Российской Федерации от 24 октября 1994 г. № 1185 (П. 15) // Бюллетень ВАК Российской Федерации. 1995. - № 1. - С. 3-14.

О рассмотрении судами жалоб на неправомерные действия, нарушающие права и свободы граждан: постановление пленума Верховного суда Российской Федерации от 21 декабря 1993 г. № 10 // Бюллетень Верховного Суда Российской Федерации. - 1994. - № 3.- С.16.

Типовой договор купли-продажи (купчая) земельного участка: Утв. Комитетом Российской Федерации по земельным ресурсам и землеустройству от 2.06.93 г. //Российская газета. - 1993. - 24 июля.

Инструкция по хранению изделий из натурального меха: утв. упр. хим. чистки и крашения М-ва быт. обслуж. РСФСР 23.11.83. - М., 1984. - 16 с.

Статья из журнала

Яни П.С. Преступное предпринимательство / П.С. Яни // Законодательство.-1999.-№3.-С.78-86.

Статья из сборника

Дубатова Т.Е. Роль прогнозирования в политическом управлении / Т.Е.Дубатова // Политическое управление. - М.,1998.-С.15-23.

Статья из продолжающегося издания

Гаспаров С.Л. Рифма блока / С.Л.Гаспаров //Учен. зап./Гарт. ун-т.- 1979.-Вып.459.-С.34-49.

Статья из энциклопедии

Добровольская Т.Н. Адвокат / Т.Н.Добровольская // БСЭ.-3-е изд.-М.,1974.- Т.1.-С.219.

Электронный диск

Энциклопедия российского законодательства [Электронный ресурс]: 2003, осень-зима: нормативные документы. Комментарии. Толковый словарь: для преподавателей и студентов юридических и экономических специальностей.- Электрон. текстовые дан.- М: Гарант-Сервис,2003.- 1 электрон. опт. диск (CD-ROM).- (Система Гарант; Вып.7)

Электронная статья

Бычков В.В. Эстетика Владимира Соловьева как актуальная парадигма: К 100-летию со дня смерти В.Л. Соловьева:[Электронный ресурс] / В.В. Бычков. – Электрон.ст. – Б.м., Б.г.-Режим доступа к ст.: <http://spasil.ru/biblt/bichov2.htm>

Электронный журнал

Исследовано в России : [Электронный ресурс]: Многопредмет. науч. журн. / Моск. физ.-техн. ин-т. – Электрон. журн. – Долгопрудный : МФТИ, 1998. – Режим доступа к журн.: <http://zhurnal.mipt.rssi.ru>.

10. Перечень информационных технологий, используемых при осуществлении образовательного процесса по дисциплине, включая перечень программного обеспечения и информационных справочных систем (при необходимости)

10.1. Перечень информационных технологий

- Компьютерное тестирование по итогам изучения разделов дисциплины.
- Проверка домашних заданий и консультирование посредством электронной почты.
- Использование электронных презентаций при проведении практических занятий.
- Набор обучающих видеофильмов

10.2. Перечень программного обеспечения

- Компьютерная контрольно-обучающая тестовая программа с открытой лицензией (оболочка MyTestX)
- Программы, демонстрации видео материалов (проигрыватель «Windows Media Player»).
- Программы для демонстрации и создания презентаций («Microsoft Power Point»).

10.3. Перечень информационных справочных систем

- Многопрофильный образовательный ресурс "Консультант студента" (www.studentlibrary.ru) – электронно-библиотечная система (ЭБС), предоставляющая доступ через сеть Интернет к учебной литературе и дополнительным материалам

11. Описание материально-технической базы, необходимой для осуществления образовательного процесса по дисциплине

Учебная лекционная аудитория № 3-618

Специализированная мебель:

Стол преподавателя – 1 шт.,

Доска маркерная -1 шт.,

Стол двухместный - 10 шт.;

Ноутбук -1 шт.

Лицензионное программное обеспечение, в том числе отечественного производства:

-Windows 7 Professional

-Kaspersky EndPoint Security 11

-Microsoft Office 2010 Professional

Лаборатория для проведения практических занятий № 3-125

Оборудование:

Кардиомонитор Альтон - 1 шт.;

Электрокардиограф многоканальный Е -104 - 1 шт.);

Плоскостная модель-схема для демонстрации техники интубации - 1 шт.;

Учебный дефибриллятор ЛАЙФПАК с пультом ДУ - 1 шт.

Торс для интубации и дефибрилляции - 1 шт.;

АВД Тренер, имитатор автоматической внешней дефибрилляции - 1 шт.;

ЭКГ-симулятор с контактами ZXD190 - 1 шт.

ВиртуШОК, манекен для СЛР и аускультации сердца и легких, расширенная комплектация с ЭКГ-симулятором и устройством СЛР-мониторинга с принтером - 1 шт.;

Манекен-имитатор пациента ВиртуМЭН, компьютерный вариант. Предназначен для отработки навыков, действий и принятия решения при жизнеугрожающих состояниях. Может использоваться в неотложной практике, реаниматологии, кардиологии и сестринском уходе - 1 шт.;

Тренажер-манекен взрослого пострадавшего "Александр-1-0.1" (голова, туловище, конечности) для отработки приемов сердечно-легочной реанимации;

Тренажер для обучения навыкам сердечно-легочной реанимации "Олег-1.03" с персональным компьютером;

Симулятор физикального обследования пациента

Манекен для СЛР. Вариант с аускультацией сердца и легких. Расширенная комплектация с устройством СЛР-мониторинга с принтером;

Многофункциональный робот-симулятор пациента с системой мониторинга основных жизненных показателей;

Робот-тренажер "Гриша-1.01" с мультимедийным программным обеспечением;

Помещение для самостоятельной работы с выходом в сеть Интернет.

Читальный зал №2

Специализированная мебель:

Стол двухместный – 11 шт.

Стол компьютерный – 3 шт.

Стул – 22 шт.

Технические средства обучения:

Компьютер – 3 шт.

МФУ – 2 шт.

Лицензионное программное обеспечение, в том числе отечественного производства:

-Windows 7 Professional

-Kaspersky EndPoint Security 11

-Microsoft Office 2010 Professional.

12. Иные сведения и (или) материалы

12.1. Краткий терминологический словарь

Аденокарцинома

Злокачественная (эпителиальная) опухоль, состоящая из железистых эпителиальных клеток, входящих в состав большинства внутренних органов человеческого тела. Данный термин также применяется для описания опухолей,

затрагивающих в процессе своего роста железы человека. Эти опухоли могут быть дополнительно классифицированы в соответствии с веществами, которые они вырабатывают, например: слизисто-секреторная (mucus-secreting) и серозная аденокарцинома (serous adenocarcinoma). Также их можно классифицировать по микроскопическому расположению в них клеток, например: сосочковая (папиллярная) (papillary) и фолликулярная аденокарцинома (follicular adenocarcinoma). Опухоль может быть твердой или содержать цисты (цистаденокарцинома (cystadenocarcinoma)). Каждый внутренний орган человеческого тела может поражаться этой опухолью, при этом наблюдается множество их гистологических типов; например, яичники могут поражаться как муцинозной, так и серозной цистаденокарциномой.

Адекватное лечение

Соответствующее, верное, точное лечение.

Аденома

Доброкачественная опухоль молочной, щитовидной и др. желез, а также желез слизистых оболочек, например, желудка.

Аденоканкротид

Редкий вид рака желудка, состоящий из атипических клеток железистого и плоского эпителия.

Альдостерон

Гормон, вырабатываемый в коре надпочечников (кортикостероид), регулирует минеральный обмен в организме.

Адепт

Антитело-направленный фермент пролекарственной терапии: развивающийся метод лечения рака. Пациенту вводится сначала комплекс антител-ферментов, которые направлены на опухолевые клетки, а затем ему вводится пролекарство (pro-drug), являющееся пассивным до тех пор, пока не придет во взаимодействие с комплексом антител-ферментов. С их помощью данное пролекарство превращается в цитотоксическую форму, которая накапливается вокруг опухоли и начинает разрушать опухолевые клетки, не повреждая нормальную ткань.

Амебома

Опухоль, развивающаяся в прямой или ободочной кишке вследствие паразитирующих простейших *Entamoeba histolytica*, которые внедряются и разрушают стенки кишок. Опухоль может изъязвляться и инфицироваться гнойными (пиогенными) бактериями, которые вызывают активное воспаление стенок кишечника. Опухоль обычно затвердевает и может даже закупорить кишечник.

Амелобластома

Локальная злокачественная опухоль челюсти. Считается, что амелобластома развивается из амелобластов, хотя клетки опухоли и не содержат в своем составе эмали. Раньше такая опухоль называлась адамантиномой (adamantinoma); в настоящее время данный термин больше не используется, так как он предполагает возникновение такого же твердого на ощупь образования, как и эмаль.

Анаплазия

Утрата клеткой ее нормальных характеристик или дифференцировки, которая может быть до такой степени сильной, что невозможно бывает даже установить происхождение клетки. Анаплазия часто встречается у быстро растущих злокачественных опухолей.

Ангиома

Доброкачественная опухоль, развивающаяся из кровеносных и лимфатических сосудов. Старческая ангиома (senary angiomias (или Campbell de Morgan spots)) представляет собой небольшое красное пятно на туловище, появляющееся у людей среднего или пожилого возраста. Эти пятна не причиняют человеку никакого беспокойства и представляют собой множественные сосудистые новообразования. Артериовенозная ангиома мозга (arteriovenous angioma (или malformation)) представляет собой выходящий на поверхность узелок расширенных кровеносных сосудов, сдавливаемый поверхностью головного мозга. Такая ангиома может привести к развитию у больного эпилепсии, или один из сосудов может лопнуть и привести к субарахноидальному кровоизлиянию. Этот тип ангиом чаще всего удаляется хирургически или с помощью стереотактической радиотерапии. Заболевание может сопровождаться появлением пурпурных родимых пятен на лице.

Андробластома, Арренобластома

Опухоль яичника, состоящая из клеток Сертоли, клеток Лейдига или обоих видов этих клеток. Она может продуцировать мужские или женские половые гормоны и приводить к маскулинизации; у детей часто является причиной раннего полового созревания. До 30% этих опухолей являются злокачественными, причем 85% всех известных случаев таких опухолей лечатся только хирургическим путем.

АНРИ (ANDI)

Сокращенное название, характеризующее Аномальное Развитие и Инволюцию; применяется для определения доброкачественных опухолей груди.

Антиген карциномэмбриональный

Белок, вырабатываемый в организме плода и отсутствующий у здоровых взрослых людей. Может вырабатываться при карциноме, особенно при карциноме толстой кишки, однако является малочувствительным маркером злокачественной опухоли. Является примером онкофетального антигена, применяющегося в качестве индикатора различных опухолей.

Антиген онкофетальный

Белок, в норме вырабатываемый только тканями плода; иногда его присутствие в организме человека можно обнаружить в случае развития у него некоторых опухолей. Примером такого антигена является карциномэмбриональный антиген, который служит в качестве опухолевого маркера.

Антиген опухолевый

Вырабатываемый злокачественными клетками белок. Его наличие в крови может быть установлено путем простого анализа крови; этот анализ используется для диагностики злокачественной меланомы и некоторых других видов опухолей на самой ранней стадии их развития, когда они лучше всего поддаются лечению.

Антиген предстательной железы специфический

Фермент, вырабатываемый железистым эпителием предстательной железы. Избыточное количество этого фермента секретируется в случае, если происходит увеличение железы, сопровождающееся значительным увеличением уровня специфического антигена предстательной железы в крови; эти симптомы нередко наблюдаются при злокачественной опухоли простаты, хотя до сих пор неясно, какой уровень этого антигена является предельно нормальным. Содержание этого антигена постоянно увеличивается в процессе развития злокачественной опухоли предстательной железы, поэтому скорость снижения его в процессе лечения является благоприятным прогностическим признаком, позволяющим сделать вывод о правильно выбранном методе лечения и его положительном воздействии на организм.

Антиоксидант

Вещество, способное нейтрализовать свободные радикалы кислорода. Обладает высокой химической активностью; способно разрушать атомы и химические группы, образующиеся при различных заболеваниях, вследствие воздействия на организм некоторых ядовитых веществ, радиации, никотина, а также ряда других факторов. Человеческий организм обладает своими собственными естественными антиоксидантами, однако врачи проявляют все больший интерес к возможности контроля за ростом клеток и их уничтожением с помощью дополнительных антиоксидантов. Наиболее известными антиоксидантами являются витамин С (аскорбиновая кислота), витамин Е (токоферол) и бета каротин. В настоящее время накапливается все больше фактов, подтверждающих, что эти вещества способны снизить вероятность развития ряда серьезных заболеваний у человека (злокачественные опухоли, атеросклероз).

Антитоксин, антитело токсиннейтрализующее

Один из представителей нового класса лекарственных веществ, проходящих клинические испытания по поводу возможности их применения для лечения лейкемии. Антитоксины в сочетании с моноклональными антителами, которые могут избирательно поражать клетки злокачественных опухолей, и высокотоксичными соединениями (например, ризином) нарушают деятельность клеточных рибосом, подавляя таким образом синтез белков в раковых клетках. Чтобы антитоксин не привел к повреждению всей клетки, он применяется в крайне малых количествах.

Антиэстрогены

Вещества, подавляющие биосинтез и секрецию или ослабляющие действия эстрогенов. В клинике используется препарат тамоксифен.

Анорексия

Снижение аппетита.

Антирефлюксные вмешательства

Выполняются при рефлюкс-эзофагите - заболевании, сопровождающимся постоянными дискомфортными ощущениями в эпигастрии, изжогой, отрыжкой, тошнотой, иногда рвотой.

Заболевание связано с расстройством нормального функционирования нижнего пищеводного сфинктера (мышечного кольца между пищеводом и желудком) и забросом (рефлюксом) желудочного сока и пищевых масс в пищевод, что вызывает его раздражение и воспаление (эзофагит). Расстройство деятельности сфинктера может быть врожденным и приобретенным, часто связано с наличием грыжи пищеводного отверстия диафрагмы (мышечной границы между брюшной и грудной полостями).

Асцит

Скопление жидкости в брюшной полости.

Билирубин

Пигмент желтого цвета. Образуется при распаде гемоглобина, выделяется с желчью в кишечник. Различают общий, прямой и непрямой билирубин. Содержание всех фракций билирубина повышается при механической и паренхиматозной желтухе, при гемолитической увеличивается содержание непрямого билирубина.

Биопсия

(от латинского "био" - жизнь и "опсия" - смотрю) - это прижизненное взятие тканей из организма и последующее их микроскопическое исследование после окраски специальными красителями. Биопсия является одним из самых распространенных, а при ряде онкологических заболеваний и обязательным методом исследования при установлении диагноза.

Болезнь Педжета (Paget's disease)

1. Хроническое заболевание костей, развивающееся преимущественно у людей пожилого возраста и поражающее кости черепа, позвоночник, а также тазовые и длинные трубчатые кости. Пораженные болезнью кости становятся тонкими, нарушается их строение: на рентгенограмме появляются склеротические бляшки. Часто заболевание протекает бессимптомно, однако иногда оно заявляет о себе болью, деформацией костей и их повышенной склонностью к переломам. Медицинское название: деформирующий остеоит (osteitis deformans).

2. Злокачественная опухоль соска, напоминающая по внешнему виду экзему и сопровождающаяся инфильтрацией злокачественных клеток в ткани, расположенные ниже молочной железы. См. также Рак молочной железы.

3. Редко встречающееся поражение вульвы, характеризующееся образованием специфических эпителиальных бляшек, которые при их гистологическом исследовании напоминают пораженные болезнью Педжета участки соска. Иногда такое поражение может сопровождаться локальной инвазией аденокарцином в окружающие ткани или появлением опухолей в других местах человеческого организма.

Брахитерапия (brachytherapy)

Рентгенотерапия, при которой источник рентгеновского излучения располагают вблизи опухоли или внутри нее.

Этот метод применяется для лечения многих видов опухолей (например, рака молочной железы).

Бронхография

Рентгеновское исследование легких после введения в бронхиальное дерево контрастного вещества.

Брюшно-анальная резекция

С низведением (протягиванием) - радикальная операция, при которой удаляется вся прямая кишка, за исключением анального канала, а сигмовидная кишка протягивается через задний проход и подшивается к оставшейся части прямой кишки.

Брюшно-промежностная экстирпация

(операция Кеню-Майлса) удаление всей прямой кишки с наложением противоестественного заднего прохода.

Варикозный (cirroid)

Данный термин используется для описания растянутой, содержащей большое количество узелков варикозно-расширенной вены, а также для описания одной из разновидностей опухолей черепа (пещеристой аневризмы (cirroid aneurysm)), являющейся артериовенозной аневризмой.

Везикулэктомия (vesiculectomy)

Хирургическая операция, заключающаяся в удалении семенного пузырька. В настоящее время данная операция выполняется крайне редко - лишь в случае наличия какой-либо опухоли семенных пузырьков.

Виома, Апудома (viroma)

Опухоль островковых клеток поджелудочной железы, которые вырабатывают вазоактивный интестинальный пептид.

Вирхова метастазы

Метастазы в лимфатические узлы левой надключичной области. Является признаком запущенности рака желудка или пищевода.

Ворсинчатая опухоль

Мягкое полиповидное образование с дольчатой поверхностью, напоминающей малину, и широким основанием. Легко кровоточит и часто малигнизируется. Факультативный предрак.

Гартмана операция

Резекция толстой кишки без восстановления непрерывности кишечника. Дистальный конец ушивают наглухо, проксимальный выводят наружу в виде колостомы.

Гастростома

(gaster - желудок, stoma - соустье, соединительное отверстие) - искусственно созданное отверстие, соединяющее полость желудка и окружающей средой, выведенное на переднюю брюшную стенку. Гастростома накладывается для введения в желудок пищи, минуя пищевод или область кардии (верхний желудочный жом) - при патологических сужениях пищевода или кардии, а также для временной, например, послеоперационной их разгрузки.

Такой способ введения пищи не через рот, но в желудочно-кишечный тракт называется гастростомным энтеральным питанием, в отличие от парентерального внутривенного введения. Питательные вещества вводятся в жидком или полужидком виде. После того, как необходимость в гастростоме отпадает, она закрывается.

Гастринома (gastrinoma)

Редкая опухоль, производящая чрезмерное количество гормона гастрин, вызывая у человека развитие синдрома Золлингера-Эллисона. Эти опухоли чаще всего образуются в поджелудочной железе; примерно половина их является злокачественными.

Гемангиобластома (haemangioblastoma), опухоль Линдау (Lindau's tumour)

Опухоль головного или спинного мозга, происходящая из кровеносных сосудов мозговых оболочек или из самого мозга. Развитие этой опухоли нередко сопровождается образованием феохромоцитом, а также сирингомиелией.

Гемангиома

Доброкачественная опухоль кровеносных сосудов. Часто образуется на поверхности кожи, напоминая родимое пятно.

Гемангиоэндотелиома

(ангиосаркома) - злокачественная опухоль из кровеносных сосудов. Относится к числу наиболее злокачественно протекающих новообразований мягких тканей.

Гемостаз

(haimatos - кровь, stasis - остановка) - остановка кровотечения.

Естественный гемостаз за счет механизмов свертываемости крови происходит при повреждении небольших кровеносных сосудов. При нарушении свертываемости, а также при повреждении или преднамеренном рассечении средних и крупных кровеносных сосудов, особенно артериальных, самопроизвольная остановка может не наступить. Для этого хирургом осуществляется предупреждающее или последующее лигирование (перевязка хирургическим шовным материалом), клипирование (наложение металлических клипс и скобок), ультразвуковая, лазерная или электрическая коагуляция сосудов.

При неадекватном гемостазе может возникнуть кровотечение в раннем послеоперационном периоде, что является показанием для повторного оперативного открытого или лапароскопического вмешательства. Во время него производится обследование брюшной полости (или иной полости или органа, на котором была выполнена первичная операция), обнаруженный источник кровотечения перевязывается / коагулируется, кровь, выпот, другие жидкости отсасываются, полость дренируется, рана ушивается.

Гепатобластома (hepatoblastomd)

Злокачественная опухоль печени, развивающаяся у детей и происходящая из эмбриональных клеток печени. Гепатобластома часто поражает одну долю печени; в этом случае она может быть излечена с помощью частичной гепатэктомии.

Гепатома (hepatoma)

Злокачественная опухоль печени, развивающаяся из зрелых клеток печени.

Гепатоцеллюлярный рак

Наиболее частая гистологическая форма рака печени. Возникает из печеночных клеток.

Грей

(гр) - международная единица измерения поглощенной дозы ионизирующего облучения. 1 гр. соответствует 100 радам.

Гетерогенность (heterogeneity)

(в онкологии) наличие клеток внутри опухоли, которые обладают разными свойствами.

Гипернефрома (hypernephromd)

Опухоль Гравитца (grawitz tumour), карцинома почечно-клеточная (renal cell carcinoma) - злокачественная опухоль почечных клеток; ее название связано с тем, что она напоминает по своей структуре надпочечник, и ранее считалось, что она поражает именно надпочечники. Гипернефрома может бессимптомно развиваться в организме человека в течение нескольких лет, прежде чем появятся ее первые симптомы, которые включают: повышение температуры, боль в поясничной области и наличие крови в моче. Лечение хирургическое, однако, эти опухоли могут образовываться вторично. Распространение опухолевых клеток происходит через кровеносное русло; часто их разрастания можно наблюдать вдоль почечной вены. Вторичные разрастания почечно-клеточной карциномы, обычно возникающие в легких, имеют характерный вид, напоминая орудийное ядро. Этот вид опухолей является относительно нечувствительным к воздействию лучевой терапии и цитотоксических лекарственных веществ, однако, поддается лечению такими гормонами, как прогестогены и тестостерон.

Гипертензия доброкачественная внутрочерепная (benign intracranial hypertension)

Опухоль мозга ложная (pseudotumour cerebri) - синдром, проявляющийся в повышении внутрочерепного давления, вызванного ухудшением обратного всасывания спинномозговой жидкости. Основные симптомы заболевания: головная боль, рвота, двоение в глазах и папиллоэдема. Обычно проходит самостоятельно, однако в ряде случаев для сохранения зрения больному может потребоваться проведение лечения.

Гипертрофия (hypertrophy, hypertrophia)

Увеличение размеров какой-либо ткани или органа, связанное с увеличением входящих в ее состав клеток, а не с их усиленным размножением (как во время нормального роста ткани или образования в ней опухоли). Мышцы претерпевают такое изменение в ответ на увеличение их нагрузки.

Гиперхроматизм (hyperchromatism)

Свойство ядер некоторых клеток (например, опухолевых) окрашиваться сильнее по сравнению с другими, нормальными клетками.

Гистерэктомия (hysterectomy)

Хирургическое удаление матки, выполняемое либо через разрез в брюшной стенке (абдоминальная гистерэктомия (abdominal hysterectomy)), либо через влагалище (вагинальная гистерэктомия (vaginal hysterectomy)). При надвлагалищной экстирпации матки (subtotal hysterectomy) (в настоящее время эта операция выполняется очень редко) удаляется тело матки, но оставляется ее шейка; при тотальной гистерэктомии (total hysterectomy) удаляется вся матка. Данная операция выполняется при раке матки, а также при некоторых состояниях, не связанных с развитием злокачественной опухоли (например, при фибролейомиоме), когда у женщины наблюдаются сильные маточные кровотечения. Несмотря на то, что после такой операции наступление беременности становится невозможным, гистерэктомия не снижает полового влечения и не влияет на половую активность женщины.

Гистерэктомия Вертгейма (Wertheim 's hysterectomy)

Радикальная операция, заключающаяся в удалении матки, фаллопиевых труб, яичников, верхнего отдела влагалища, широких связок и регионарных лимфатических узлов; выполняется при раке шейки матки, распространяющемся на матку и окружающие ткани.

Гистиоцитома (histiocytoма)

Опухоль, в состав которой входят макрофаги или гистиоциты, которые обладают способностью поглощать чужеродные вещества и бактерии.

Глиобластома (glioblastoma), спонгиобластома (spongioblastoma)

Наиболее быстро развивающаяся опухоль головного мозга, происходящая из глиальной (не относящейся к нервной) ткани. Быстро развиваясь, она разрушает нормальные нейроны мозга; при этом отмечается прогрессирующая потеря их функций и значительное повышение внутрочерепного давления, вызывающее у человека головную боль, рвоту и сонливость.

Глиома (glioma)

Опухоль глии (не относящихся к нервной ткани клеток) нервной системы. Данный термин иногда также применяется для обозначения всех опухолей центральной нервной системы, в том числе астроцитом, олигодендроглиом, медуллобластом и эпендиом. Доброкачественные опухоли вызывают симптомы, связанные со сдавливанием окружающих тканей, а злокачественные опухоли могут быстро поражать окружающие ткани, повреждая и разрушая их.

Глюкагонома (glucagonoma)

Опухоль поджелудочной железы, секретирующей глюкагон, в результате чего у человека может развиваться гипогликемия.

Гормонально-зависимые опухоли

Злокачественные новообразования, чей рост связан с гормональными нарушениями, в лечении которых гормонотерапия может оказать эффект.

Гормонотерапия

Метод лечения. В онкологии гормонотерапия используется чаще всего в лечении рака молочной железы.

Двойное контрастирование

Метод рентгенологического исследования органов желудочно-кишечного тракта, заключающийся в одновременном введении контрастного вещества и газа.

Дерматофибросаркома Выбухающая

Опухоль, возможно, происходящая из гистиоцитов; может развиваться в любой части тела. Является локально инвазивной, но не дает метастазов. Часто требуется ее полное иссечение.

Демпинг синдром

Патологическое состояние, возникающее после резекций желудка в результате быстрого поступления содержимого культи желудка в толстую кишку.

Десмоидная опухоль

Новообразование из фиброзной ткани сухожильной части прямой мышцы живота. Характеризуется местно-деструктивным ростом, но не дает метастазов.

Деструкция (destructio; лат. разрушение)

В патоморфологии разрушение тканевых, клеточных и субклеточных структур.

Диктиома

Опухоль эпителия, покрывающего ресничное тело глаза. Может быть как доброкачественной, так и злокачественной.

Дисгерминома

Герминома, гоноцитомы - злокачественная опухоль яичника, происходящая из незрелых эмбриональных клеток; аналогична семиноме яичек. Примерно в 15% случаев поражаются оба яичника; помимо яичников были случаи поражения этой опухолью переднего средостения и шишковидного тела. Дисгерминомы могут образовываться у человека с младенческих лет до старости, однако средний возраст больных равен примерно 20 годам. Данная опухоль очень чувствительна к воздействию лучевой терапии. Дисгерминомы также называются большой клеточной карциномой (large cell carcinomas) или альвеолярной саркомой яичника (alveolar sarcomas of the ovary).

Дискариоз

Аномальное состояние клетки, когда ее ядро имеет ряд признаков, свидетельствующих о раннем этапе перерождения клетки в злокачественную опухоль, в то время как клеточная цитоплазма остается совершенно нормальной. Наблюдается, например, в чешуйчатых и столбчатых эпителиальных клетках мазка, полученного из шейки матки.

Дисхондроплазия

Состояние, возникающее в результате неполного окостенения хряща и проявляющееся в образовании многочисленных доброкачественных хрящевых опухолей. Пораженные болезнью кости могут перестать расти и начать деформироваться.

Дифференциация

В онкологии - степень сходства опухолевых клеток с клетками того органа, из которого эта опухоль происходит. Опухоли классифицируются как хорошо, умеренно и плохо дифференцируемые.

Доброкачественный

1. Используется для описания незлокачественных опухолей, т.е. таких, которые не разрушают ткань, в которой образуются, и не образуют метастаз.
2. Используется для описания любого расстройства или состояния, не приводящего к развитию болезни.

Доклинический период

Длительный этап бессимптомного течения новообразования.

Еюнэктомия

Хирургическая операция, заключающаяся в удалении тощей кишки или какой-либо ее части.

Железа

Орган, образованный железистыми эпителиальными клетками, синтезирующими и выделяющими определенные вещества, которые либо используются организмом в процессе его жизнедеятельности, либо удаляются из него. Существуют две основные группы желез: экзокринные железы, продукты секреции которых выделяются через протоки, и эндокринные железы, продукты секреции которых - гормоны - попадают непосредственно в кровеносное русло.

Жировик

см. Киста сальной железы.

Заболеваемость

Развитие у человека какого-либо заболевания. Коэффициент заболеваемости характеризуется числом случаев возникновения какого-либо заболевания, которое приходится на некоторую определенную численность населения (обычно он выражается числом случаев возникновения заболевания, приходящимся на 100.000 или на миллион человек (для некоторых заболеваний последнее число может быть и меньше)). Ежегодные сведения о коэффициентах заболеваемости позволяют судить о распространенности различных заболеваний; по ним можно оценить, какое количество новых случаев болезни было зарегистрировано за прошедший год.

Злокачественный

1. Данный термин используется для описания опухолей, которые быстро распространяются и разрушают окружающие их ткани, а также могут метастазировать, т.е. поражать другие участки организма, попадая в них через крове-

носную и лимфатическую системы. При отсутствии необходимого лечения такие опухоли приводят к быстро прогрессирующему ухудшению состояния здоровья человека и его смерти.

1. Данный термин используется для описания любого заболевания, при котором жизни человека угрожает опасность, если не предпринять никаких мер его лечения (например, злокачественная гипертензия).

Инвазия

Распространение рака на соседние нормальные ткани; инвазия является одной из главных характеристик злокачественности опухоли.

Индекс Терапевтический

Соотношение между дозировкой лекарственного вещества, которая вызывает повреждение здоровых клеток, и дозировкой, которая необходима для достижения определенного уровня противоопухолевого действия данного вещества. Это соотношение отражает относительную эффективность проводимого противоопухолевого лечения.

Индикатор

Вводимое в организм вещество, по продвижению которого можно судить о протекающих в организме обменных процессах. Например, испускающие рентгеновское излучение радиоактивные индикаторы могут быть распознаны на скintiграмме или с помощью гаммакамеры; они широко применяются для диагностирования различных заболеваний щитовидной железы; также они используются для выявления у человека опухоли головного мозга.

Инициация

(в онкологии) первая стадия развития раковой опухоли.

Инсулинома

Инсулинопроизводящая опухоль бета-клеток островков Лангерганса поджелудочной железы. Симптомами развития инсулиномы являются: повышенная потливость, обмороки, эпизодическая потеря сознания, а также другие симптомы гипогликемии. Единичные опухоли могут быть удалены хирургическим путем. Множественные очень маленькие опухоли, рассеянные по поджелудочной железе, не могут быть удалены хирургическим путем, однако хорошо поддаются лечению лекарственными веществами, которые уничтожают бета-клетки (например, diazoxid).

Ирригоскопия

Рентгенологическое исследование толстой кишки при ретроградном заполнении ее рентгеноконтрастной взвесью.

Канцерофобия

Изменение личности, характеризующееся навязчивым страхом заболеть раком и приводящее к принудительному выполнению некоторых действий (особенно, часто повторяющееся мытье рук, смена одежды, которая соприкасалась с другими людьми, боязнь дышать тем воздухом, которым дышали другие, и даже избегание любых контактов с другими людьми). Самые незначительные симптомы любой болезни такие люди интерпретируют как развитие у них раковой опухоли, что вызывает у них приступы панического страха. Как и в случае других навязчивых страхов, канцерофобия не может быть излечена путем убеждения больного. В некоторых случаях удается добиться успеха в лечении этого заболевания с помощью различных видов поведенческой терапии.

Карцин, Карцино-

Приставка, указывающая на отношение к раку или карциноме. Например: карциногенез (carcinogenesis) - развитие раковой опухоли.

Карциноген

Вещество, которое при попадании в живой организм может привести к развитию злокачественной опухоли.

Известными карциногенами являются ионизирующее излучение и многие химические соединения, содержащиеся, например, в табачном дыме и во многих отходах промышленного производства. Они приводят к повреждению ДНК клеток, которое может сохраняться, если деление клеток произошло до того момента, как это повреждение было устранено. В поврежденных клетках со временем может развиться раковая опухоль. Врожденная предрасположенность к раку также, возможно, играет важную роль в развитии у человека этого заболевания под действием различных канцерогенов.

Карциногенез

Возникновение и развитие злокачественной опухоли из нормальной клетки. Промежуточные стадии карциногенеза иногда называют предраковой (pre-malignant) или неинвазивной (preinvasive или noninvasive) формой.

Карцинома

Рак, поражающий эпителиальные клетки кожи и внутренних органов человека. Карцинома может развиваться в любой тканевой структуре, содержащей эпителиальные клетки. Часто место возникновения опухоли может быть определено по природе клеток, входящих в ее состав. В органах человеческого тела могут развиваться несколько различных видов карцином: например, аденокарцинома и плоскоклеточная карцинома часто встречаются в шейке матки (но не одновременно). Лечение зависит от природы первичной опухоли, так как различные ее виды по-разному реагируют на применяемую лекарственную терапию.

Карцинома Базальноклеточная, БКК (ВСС)

Широко распространенная форма рака кожи. Несмотря на то, что данная опухоль является злокачественной, растет она очень медленно. Обычно возникает на коже центральных участков лица, особенно у людей со светлой кожей; вероятность ее появления резко возрастает на тех участках кожи, которые постоянно находятся под воздействием солнечных лучей. Вначале опухоль представляет собой небольшое непроходящее пятнышко или узелок, увеличивающийся до 1 см в диаметре примерно за пять лет. Для устранения опухоли следует проводить ее непосредственное лечение с использованием кюретажа и прижигания, хирургического иссечения, криотерапии или радиотерапии. Только если десятилетиями не обращать внимания на развитие опухоли, она в конце концов перерождается в так называемую базалиому и начинает разрушать окружающие ее ткани. Несмотря на это, термин "базалиома" еще иногда используется для обозначения базально-клеточной карциномы.

Карцинома Бронхиальная

Рак бронха, является одной из основных причин смерти у курильщиков.

Карцинома Плоскоклеточная

Второй по частоте распространения среди людей рак кожи (после базально-клеточной карциномы), развивающийся преимущественно у людей среднего и пожилого возраста. Частое пребывание на солнце является одной из основных причин его развития, однако он может развиться и под действием других канцерогенных факторов, присутствующих в окружающей среде. Чаще всего поражаются участки кожи, наиболее подверженные облучению солнечным светом, причем данный вид рака встречается в три раза чаще у мужчин, чем у женщин. Плоскоклеточная карцинома развивается быстрее, чем базально-клеточная карцинома; сначала она распространяется только локально в месте ее появления, однако впоследствии может переходить и на отдаленные от места ее начального возникновения участки. В процессе лечения применяется хирургическое иссечение пораженного опухолью участка ткани или лучевая терапия.

Карциносаркома (carcinosarcoma)

Злокачественная опухоль шейки матки или влагалища, в состав которой входят клетки, встречающиеся при аденокарциноме, саркоме, а также клетки стромы. Карциносаркома может быть по размеру очень большой или полипобразной, в виде виноградной грозди (ботриоидная саркома (sarcoma botryoides)). Клетки тканей, имеющих мезодермальное происхождение, например, костей, хрящей или поперечнополосатых мышц, также могут входить в ее состав.

Кахексия

Резко выраженное похудание, вызванное, например, недостаточным питанием, туберкулезом, злокачественной опухолью или паразитирующими в организме человека гельминтами.

Кератоз

Чрезмерное ороговение кожи. Старческий кератоз (actinic (или solar) keratoses) характеризуется появлением на поверхности кожи красных чешуйчатых пятен; особенно подвержены этому виду кератоза люди со светлой кожей (блондины), которые постоянно и подолгу загорают на солнце. Пятна со временем могут перерождаться в злокачественные новообразования. Себорейный кератоз (seborrhoeic keratoses) (или базально-клеточные папилломы (basal-cell papillomas)), неправильно называемые по-другому себорейными бородавками (seborrhoeic warts), никогда не перерождается в злокачественные опухоли. Этот вид кератоза характеризуется появлением поверхностных желтоватых пятен, особенно часто поражающих туловище и образующихся у людей преимущественно в средние годы жизни; со временем эти пятна начинают медленно темнеть и приобретают вид бородавок.

Киста Бейкера

Киста, развивающаяся на задней поверхности коленного сустава. Образуется либо из синовиальной сумки, либо в результате выбухания синовиальной мембраны вследствие слабости капсулы коленного сустава.

Киста Бранхиогенная

Киста, развивающаяся на месте одного из глоточных карманов эмбриона вследствие его аномального развития.

Киста Дермоидная, Дермоид

Киста, содержащая волосы, волосяные фолликулы и сальные железы; обычно развивается в местах соединения развивающихся участков тела эмбриона. Иногда появление дермоидной кисты бывает связано с травмой.

Лечение: хирургическое удаление.

Киста Ложная

Скопление жидкости в кистоподобной дольке какого-либо органа, не имеющей эпителиальной выстилки. Ложная киста поджелудочной железы (pancreatic pseudocyst), например, может образоваться у человека в результате хронического или как осложнение острого панкреатита. Так как ложная киста, заполненная богатым ферментами соком поджелудочной железы, медленно увеличивается в размерах, она может вызывать появление эпизодических болей в животе, возникновение которых связано с повышением содержания ферментов в крови. Обычно ложная киста выявляется в процессе обследования брюшной полости, а также с помощью рентгенологического или ультразвукового исследования. Для ее лечения применяется хирургическое дренирование, в ходе которого чаще всего ложная киста соединяется с желудком (марсупиализация).

Киста Миксоидная

Небольшая киста, содержащая вязкую клейкую жидкость. Эта киста обычно развивается над суставным концом пальца руки или ноги; удалять миксоидную кисту не следует, так как чаще всего она бывает соединена с расположенным под ней суставом.

Киста Овариальная

Одна или несколько заполненных жидкостью полостей, которые могут образоваться в яичнике. Несмотря на то, что большинство овариальных кист не являются злокачественными, они могут быть очень крупными и вызывать увеличение живота и давление на окружающие органы. Киста может поворачиваться на своей ножке, нарушая таким образом ее кровоснабжение и вызывая сильную боль в животе и рвоту. В этом случае она требует срочного хирургического удаления. Овариальные кисты иногда могут перерождаться в злокачественные опухоли, однако распознать такое перерождение бывает достаточно сложно, пока опухоль не достигнет этапа своего развития, когда она уже не подлежит лечению. В настоящее время все шире применяются специальные методы исследования, в основе которых лежит ультразвуковая диагностика; с помощью этих методов можно выявлять овариальные кисты и опухоли на ранней стадии развития.

Киста Сальной Железы

1. (Жировик) - бесцветная или красноватая куполообразная киста, обычно развивающаяся у взрослых людей (преимущественно на лице, шее или туловище). Она имеет плотную консистенцию, характерное пятно в центре, и со-

держит кератин, а не секрет сальных желез; поэтому такие кисты более правильно называть эпидермоидными кистами (epidermoid cysts). Обычно они удаляются хирургическим путем. 2. Редкое наследственное состояние, характеризующееся образованием множественных кист сальных желез; такое состояние по-другому называется множественной стеатоцистомой (steatocystomamultiplex).

Киста Фиброзная

Доброкачественная опухоль фиброзной соединительной ткани, содержащая полости

Киста Фимбриальная

Простая киста бахромки фаллопиевой трубы.

Классификация TNM

Классификация степени распространения злокачественной опухоли в организме, разработанная Американским комитетом по борьбе с раком. Буква T характеризует размер опухоли, N - наличие и степень поражения лимфатических узлов, а M - наличие удаленных от места развития опухоли метастазов.

Клетка Овсяновидная

Клетка одноименной карциномы бронхов. Овсяновидные клетки - это небольшие округлые или овальные клетки с темным ядром и малым количеством плохо различимой цитоплазмы. Овсяноклеточная карцинома обычно часто встречается у много курящих людей; на ее развитие приходится примерно одна четверть всех бронхиальных карцином. По-другому она называется мелкоклеточным раком легких (small-cell lung cancer). Этот вид опухолей очень чувствителен к применению химиотерапии и лучевой терапии.

Клетка-Киллер Естественная

Клетка, являющаяся разновидностью Т-лимфоцита, которая способна уничтожать чужеродные клетки, в том числе и злокачественные. В крови больных злокачественными опухолями обычно присутствует несколько видов таких клеток.

Клетки Сертоли

Клетки, входящие в состав эпителиосперматогенного слоя извитых семенных канальцев яичек. Они крупнее сперматогенных клеток и слабо окрашиваются. Клетки Сертоли - поддерживающие; они выполняют трофическую функцию по отношению к развивающимся половым клеткам, особенно для сперматогоний, сперматоцитов и сперматид. Опухоль из клеток Сертоли (Sertoli-cell tumour) представляет собой редко встречающуюся опухоль яичек, вызывающую феминизацию.

Клетчатка, Волокна Пищевые

Часть пищи, которая не может быть переварена и абсорбирована в организме человека и не используется в процессе выделения энергии. Пищевые волокна делятся на четыре группы: целлюлоза (cellulose), гемицеллюлозы (hemicelluloses), лигнины (lignins) и пектины (pectins). Рафинированные продукты, такие, например, как сахароза, не содержат клетчатки вообще. К продуктам с высоким содержанием волокон относятся: непросеянная мука, корнеплоды, овощи, орехи и фрукты. Некоторые врачи считают, что клетчатка может помочь предотвратить многие болезни, например, дивертикулез, запор, аппендицит, ожирение и сахарный диабет. Люди, которые потребляют богатую клетчаткой пищу, очень редко болеют этими заболеваниями, а также злокачественными опухолями толстой кишки.

"Кожа Апельсина"

Рябая поверхность кожи в месте над опухолью молочной железы, по своему внешнему виду напоминающая поверхность апельсина. Кожа утолщается; отверстия волосяных фолликулов и потовых желез в ней увеличиваются.

Компьютерная томография

Метод исследования, при котором, как и при других рентгенологических методах, используются рентгеновские лучи (х-лучи). Однако, в отличие от обычной рентгенографии, КТ позволяет получить снимок определенного поперечного слоя (среза) человеческого тела. При этом организм можно исследовать слоями шагом в 1 мм. А главное, с помощью КТ можно увидеть структуры, которые не видны на обычных рентгенограммах.

При КТ лучи попадают на специальную матрицу, передающую информацию в компьютер, который обрабатывает полученные данные о поглощении х-лучей организмом человека и выводит изображение на экран монитора. Таким образом, фиксируются мельчайшие изменения поглощаемости лучей, что, в свою очередь, и позволяет увидеть то, что не видно на обычном рентгеновском снимке. Для усиления «видимости» в организм могут вводиться контрастные вещества, которые, заполняя определенные пространства, упрощают распознавание тех или иных патологических процессов.

Краниофарингиома

Опухоль головного мозга, происходящая из остатков кармана Ратке (Rathke's pouch) - эмбриональной структуры, из которой впоследствии развивается гипофиз. Вследствие уменьшения секреции гормона вазопрессина большого может беспокоить повышенное внутричерепное давление и несахарный диабет. На рентгенограмме черепа обычно проявляются кальцинированные участки, окружающие опухоль; кроме того, вокруг гипофиза кости черепа утрачивают свою нормальную структуру.

Ламинэктомия, Рахитомия

Хирургическая операция, заключающаяся в рассечении дуги позвонка для обеспечения доступа к спинному мозгу. Хирург обычно удаляет дугу одного или нескольких позвонков. Операция выполняется для удаления опухолей, в ходе лечения некоторых травм позвоночника (например, выпадающего межпозвоночного диска) - в этом случае производится удаление пораженного болезнью диска, или для уменьшения давления на спинномозговой нерв.

Ларингэктомия

Хирургическое удаление всей гортани или какой-либо ее части в процессе лечения злокачественной опухоли гор-

тани. У большинства пациентов наблюдается частичное восстановление речи, которое достигается с помощью использования специальных приспособлений.

Лейкоз

Своеобразные злокачественные поражения кроветворных органов, среди которых выделяют различные варианты (лимфаденоз, миелоз и др.), иногда объединяя их термином «гемобластозы».

Лейкопения

Снижение уровня лейкоцитов в крови. В онкологии наиболее часто наблюдается при проведении химиотерапии, являясь следствием воздействия химиопрепаратов на костный мозг (где происходит кроветворение). Является опасным состоянием. При критическом снижении лейкоцитов могут развиваться инфекционные поражения, которые могут стать причиной значительного ухудшения состояния и в ряде случаев приводят к смерти. Лечение заключается в назначении препаратов, стимулирующих развитие новых лейкоцитов или стимулирующих выброс созревающих лейкоцитов.

Лейомиома

Доброкачественная опухоль гладких мышц. Чаще всего эти опухоли развиваются в матке, однако они могут также возникать в пищеварительном тракте, в стенках кровеносных сосудов и т.д. Со временем они могут переродиться в злокачественные опухоли.

Лейомиосаркома

Злокачественная опухоль гладких мышц, чаще всего развивающаяся в матке, желудке, тонкой кишке и в дне мочевого пузыря. Эта опухоль является вторым наиболее распространенным видом саркомы мягких тканей. У детей она встречается сравнительно редко и поражает в основном мочевой пузырь, предстательную железу и желудок.

Лимфангиография

Рентгенологическое исследование лимфатических сосудов и лимфатических узлов после введения в них контрастного вещества. Данный метод обследования применяется в основном для определения степени и распространенности злокачественных опухолей в лимфатической системе, а также для выявления наличия у человека лимфедемы.

Лимфангиома

Локализованное скопление расширенных лимфатических сосудов, в результате которого в области шеи или подмышечной впадины может образовываться большая киста (кистозная гигрома (cystic hygroma)). Обычно она удаляется хирургическим путем.

Крайне редко встречающаяся злокачественная опухоль лимфатических сосудов. Обычно она развивается у женщин, перенесших мастэктомию по поводу рака молочной железы, и проявляется в виде постоянной припухлости подмышечных впадин.

Лимфография

Метод введения рентгеноконтрастного вещества в лимфатическую систему для рентгенологического исследования лимфатических сосудов и узлов, расположенных в какой-либо ее части. Лимфография помогает выявить наличие опухолей в лимфатической системе.

Лимфома

Злокачественная опухоль лимфатических узлов, включая болезнь Ходжкина. Существует множество видов этих опухолей; прогнозируемая продолжительность жизни человека при некоторых из них составляет лишь несколько месяцев, в то время как при других она может насчитывать несколько лет. У больного обычно наблюдается множественное увеличение лимфатических узлов, общая потеря веса, повышение температуры и сильная потливость. Болезнь может распространиться, поражая несколько групп лимфатических узлов, или может ограничиться лишь каким-либо одним органом, например, миндалиной. Для лечения применяются такие лекарственные вещества, как хлорамбуцил, или сочетание циклофосамида, винкристина и преднизона (иногда к ним добавляется доксорубицин и/или блеомицин); однако реакция на эти препараты часто оказывается очень сильной. Для лечения локализованной лимфомы может применяться лучевая терапия, к помощи которой прибегают после проведения больному курса медикаментозной терапии. Состояние пациентов с не-ходжкинскими лимфомами, которые плохо поддаются лечению с помощью химиотерапии, может быть значительно улучшено с помощью пересадки костного мозга.

Лимфома Беркитта, Опухоль Беркитта

Злокачественная опухоль лимфатической системы, часто встречаемая у детей африканских тропических стран, которые расположены на 15° севернее и южнее экватора. Представляет собой быстро растущее злокачественное образование, увеличивающееся примерно в два раза за каждые пять дней. Может возникать в различных областях человеческого тела, однако чаще всего поражает челюсти и живот. В образовании и развитии опухоли важную роль играет вирус Эпштейна-Барра. Примерно в 50% случаев наблюдаются осложнения со стороны нервной системы. В последнее время все чаще стала встречаться также и лимфома Беркитта неафриканского происхождения. Все формы этого заболевания очень чувствительны к применению цитотоксических лекарственных средств, однако единого подхода в лечении этой болезни не существует.

Лимфоцит, проникающий в опухолевые ткани

Лимфоидная клетка, которая может проникать в плотные опухолевые ткани. Эти клетки могут быть выращены в искусственных условиях в присутствии интерлейкина 2; они были использованы в качестве проводника некротического опухолевого фактора в экспериментальных генетических исследованиях, связанных с изучением рака.

Липома

Распространенная доброкачественная опухоль, образующаяся из дифференцированных жировых клеток.

Липосаркома

Редко встречающаяся злокачественная опухоль жировых клеток. Обычно поражаются ткани бедра, причем эта опухоль редко образуется у людей моложе 30 лет. Существуют четыре основных гистологических вида липосарком:

хорошо дифференцированная (welldifferentiated), миксоидная (mucoid), плеоморфная (pleomorphic) и круглоклеточная (round-cell liposarcomas). Первые два вида этих опухолей лечатся успешнее, чем два других (обычно путем их хирургического удаления).

Лихорадка "Кошачьих Царапин"

Инфекционное заболевание, вероятнее всего, вирусного происхождения, передающееся человеку через ранки на коже от кошачьих царапин, заноз или укулов острыми предметами. Травмированная поверхность кожи воспаляется, а примерно через неделю у человека поднимается температура и опухают лимфатические узлы (обычно расположенные вблизи от поврежденного участка кожи). В некоторых случаях может развиваться абсцесс, однако чаще всего наступает полное выздоровление.

Локализованный фиброаденоматоз

Один из вариантов течения мастопатии (фиброзно-кистозной болезни), при котором фиброзная или железистая ткань, кисты локализуются в определенных, ограниченных участках молочной железы. Син. Локализованная форма фиброзно-кистозной болезни молочных желез.

Лоскут Боари

Хирургическая операция, при которой для замещения нижней трети мочеточника используется трубка из ткани мочевого пузыря. Проводится при повреждении или опухоли мочеточника.

Магнитно-резонансная томография

Магнитно-резонансная томография (ядерно-магнитная резонансная томография, мрт, ямрт, pmg, mri) — нерентгенологический метод исследования внутренних органов и тканей человека. Здесь не используются х-лучи, что делает данный метод безопасным для большинства людей.

Мазок Цервикальный, Тест Папаниколау (ПАП)

Соскоб клеток, выстилающих канал шейки матки, который исследуется под микроскопом для выявления возможных изменений, свидетельствующих о развитии у женщины рака. Трансформированный участок шейки матки, если он есть, вероятнее всего, свидетельствует о цервикальной интраэпителиальной неоплазии. Обычный цервикальный мазок позволяет выявить наличие у женщины предракового состояния или развитие раковой опухоли на самой ранней стадии.

Макрофаг, Клазмоцит

Крупная клетка (фагоцит). Основные функции макрофагов - участие в естественном, специфическом, противоопухолевом иммунитете. Макрофаги присутствуют в соединительной ткани, большинстве тканей и органов, в том числе в костном мозге, селезенке, лимфатических узлах, печени и центральной нервной системе. Эти клетки тесно связаны с моноцитами (имеют моноцитарное происхождение и относятся к системе мононуклеарных фагоцитов). Фиксированные макрофаги (fixed macrophages) (или гистиоциты (histiocytes)) постоянно находятся в соединительной ткани в неподвижном состоянии; свободные макрофаги (free macrophages) блуждают между клетками и скапливаются в местах проникновения в организм возбудителя инфекции, где способствуют удалению из крови и тканей бактерий или других чужеродных частиц.

Маммография

Рентгенография молочной железы или получение ее изображения с помощью инфракрасных лучей. Применяется для раннего обнаружения опухолей молочной железы.

Маммолог

Специалист по заболеваниям молочной железы.

Маммопластика редукционная

Оперативное вмешательство с целью уменьшения объема молочной железы при макромастии и в ряде случаев восстановления прежней формы.

Маммотермография

Метод исследования молочных желез на наличие в них опухолей или каких-либо других образований с помощью термографии.

Маркер Опухолевый

Вырабатываемое опухолевыми клетками вещество, по которому можно судить о размерах опухоли и эффективности проводимого лечения. Примером такого вещества является альфафетопротеин, по которому оценивается эффективность проводимого лечения при тератоме яичка.

Мастит

Воспалительное заболевание молочной железы. Как правило, возникает на фоне кормления грудью и лактастаза (задержка молока в молочной железе). Значительно реже встречаются нелактационные (вне кормления грудью) маститы. Лечение включает антибактериальную терапию, хирургическое вмешательство (в случае гнойного процесса) и проч.

Мастопатия

Мастопатия (син. Фиброзно-кистозная болезнь молочных желез) — дисгормональное заболевание молочной железы, проявляющееся появлением очагов фиброза (разрастания соединительной ткани) и кист. Различают узловую (локализованную) и диффузную формы. В диагностике используется УЗИ, маммография, пункция. Основное лечение — лекарственное.

Медуллобластома

Опухоль головного мозга, которая обычно развивается в детском возрасте. Она происходит из клеток, которые потенциально могут созреть до такой степени, что превратятся в нейроны. Медуллобластома обычно развивается в черве мозжечка, примыкающем к четвертому желудочку мозга. В результате ее образования у ребенка возникают неустойчивая походка и трясущиеся движения конечностей. Нарушение оттока спинномозговой жидкости приводит

к развитию гидроцефалии. Лечение состоит в хирургическом удалении опухоли и восстановлении нормального оттока спинномозговой жидкости, после которого проводится курс лучевой терапии. Примерно 40% детей, у которых имелась медуллобластома, смогли прожить еще в течение пяти лет после перенесенной операции.

Мезотелиома

Редкая опухоль, развивающаяся в плевре, брюшине или внутри перикарда, исходящая из мезотелия. Развитие плевральной мезотелиомы очень часто бывает связано с вдыханием человеком асбестовой пыли, поэтому работникам предприятий, деятельность которых связана с асбестом и у которых имеется такая опухоль, полагается специальная финансовая компенсация предприятия за причиненный их здоровью ущерб. Во всех других случаях, если больной сам непосредственно не контактирует с асбестом на своем рабочем месте, то асбестовая пыль может попасть в его организм через одежду близких родственников, работающих на асбестовом предприятии, или же он может жить вблизи от такого предприятия. Специального лечения этих опухолей пока что не существует, однако хорошие результаты в некоторых случаях могут быть получены после проведения радикального хирургического вмешательства, которое позволяет ограничить распространение болезни, лучевой терапии и химиотерапии.

Меланома, Меланома Злокачественная

Злокачественная опухоль клеток, способных вырабатывать меланин, - меланоцитов. Эти опухоли обычно развиваются в коже (чаще всего из-за чрезмерного увлечения загоранием на солнце); иногда они могут поражать глаза и слизистые оболочки. Меланомы могут содержать меланин, или этот пигмент может отсутствовать в них (амеланотические (беспигментные) меланомы (amelanotic melanomas)). Опухоль обычно быстро распространяется на другие участки тела человека, поражая преимущественно лимфатические узлы и печень. В этих случаях меланин или его предшественники (меланогены (melanogens)) могут выводиться из организма с мочой, а кожа приобретает характерную сильно пигментированную окраску. Прогноз заболевания обратно пропорционален толщине пораженного опухолью слоя кожи; практически все пациенты, у которых размер опухоли не превышал 0,76 мм, выжили после ее хирургического удаления.

Меланоциты

Меланоциты кожи имеют вид отростчатых клеток, располагающихся на базальной мембране среди росткового слоя эпителия. Их основной функцией является выработка пигмента меланина. Производимый ими меланин захватывается эпителиоцитами, и степень насыщенности последних пигментом определяет цвет кожи человека. У представителей разных рас количество меланоцитов практически одинаково, но для темно- и чернокожих людей характерно увеличение размеров меланоцита и более интенсивное насыщение меланином клеток всех слоев эпидермиса.

Менингиома

Опухоль, образующаяся из соединительной ткани мозговых оболочек головного и спинного мозга. Рост этих опухолей обычно является замедленным, однако их развитие может привести к возникновению у человека симптомов, свидетельствующих о сдавлении расположенных под мозговыми оболочками структур мозга. Развивающаяся в головном мозге опухоль может явиться причиной возникновения у человека фокальной эпилепсии и постепенно прогрессирующих неврологических нарушений. Опухоль спинного мозга вызывает развитие у человека параплегии и синдрома Броун-Секара. Некоторые менингиомы (их называют менингеальными саркомами (meningeal sarcomas)) являются злокачественными и могут инвазировать соседние ткани. Чаще всего, если только это возможно, производится хирургическое удаление менингиомы. Злокачественные опухоли, кроме того, могут требовать дополнительного применения лучевой терапии. Известны случаи, когда больные довольно долго, порой до 30 лет, испытывали вышеуказанные симптомы, прежде чем у них была выявлена данная опухоль.

Метастаз (от греч. metastasis - перемещение)

Вторичный патологический очаг, возникающий вследствие переноса с током крови или лимфы болезнетворных частиц (опухолевых клеток, микроорганизмов) из первичного очага болезни. В современном понимании метастаз обычно характеризует диссеминацию клеток злокачественной опухоли.

Метод Доплера

Диагностический метод, в котором определение консистенции и структуры тканей основано на изменении частоты ультразвуковых волн, исходящих из тканей различной плотности. Данный метод широко применяется для диагностики опухолей и других поражений мягких тканей, а также для исследования функции сердца и кровотока в периферических артериях, так как в зависимости от изменения относительной скорости кровотока частота звуковых волн меняется. Последнее свойство также используется для исследования маточного и плацентарного кровообращения во время беременности в процессе пренатальной диагностики для определения состояния здоровья плода и его возможных аномалий. Полученные в ходе такого исследования результаты могут потребовать применения дальнейших (инвазивных) диагностических процедур, например, хордоцентеза.

Миелография

Специальный метод рентгенологического исследования, позволяющий наблюдать спинномозговой канал; он заключается во введении рентгеноконтрастного вещества в подпаутинное пространство. Получаемое с помощью рентгеновских лучей изображение называется миелограммой (myelogram). Миелография имеет важное значение для распознавания опухолей спинного мозга и других аномалий, приводящих к сдавлению спинного мозга или его корешков. Ранее в процессе выполнения миелографии использовались масляные красители, что иногда приводило к развитию у больных арахноидита. В настоящее время этого осложнения удается избежать с помощью использования водного раствора рентгеноконтрастного вещества.

Микродуктэктомия

Диагностическая операция на млечных протоках, выполняемая с целью выявления (или исключения) наличия у женщины опухоли.

Микрометастаз

Вторичная опухоль, которая не поддается диагностике при обычном клиническом обследовании или с помощью имеющихся в распоряжении диагностических тестов.

Миксома

Доброкачественная желатинообразная опухоль соединительной ткани. Миксома предсердия (atrial myxoma) представляет собой опухоль сердца, обычно его левой половины; она развивается из межпредсердной перегородки. Симптомами образующейся миксомы являются: повышение температуры, повышенная утомляемость, боль в суставах, а также внезапная потеря сознания, вызванная нарушением кровообращения в организме. Миксома может быть ошибочно диагностирована как стеноз митрального клапана, так как она вызывает появление аналогичного шума в сердце. Лечение опухоли требует ее хирургического удаления.

Миксосаркома

Саркома, в состав которой входит мукоидное вещество. Пока что остается неясным, является ли эта опухоль самостоятельным образованием или простым видоизменением других сарком, например, липосаркомы или фибросаркомы.

Миксофиброма

Доброкачественная опухоль фиброзной ткани, содержащая миксоматозные элементы или претерпевшая в ходе своего развития мукоидную дегенерацию.

Миома (фибромиома) матки

Доброкачественная опухоль, исходящая из гладкомышечной ткани матки. Развитие опухоли связано с нарушением в гипоталамо-гипофизарной области т повышенной продукцией эстрогенов.

Различают интерстициальные (внутриканальные), субсерозные и субмукозные (подслизистые) миомы матки.

Миомэктомия

Хирургическая операция, заключающаяся в удалении из мышечной стенки матки доброкачественной опухоли (фиброида).

Миосаркома

Злокачественная опухоль мышечной ткани.

Мозговидный

Напоминающий мозговую ткань: данный термин применяется по отношению к некоторым опухолям, например, мозговидной карциноме молочной железы.

Нефробластома , опухоль Вильмса

Злокачественная опухоль почки, встречающаяся у детей. В возрасте старше восьми лет она развивается крайне редко; основным симптомом ее развития является увеличение размеров живота, боли в животе, признаки частичной кишечной непроходимости, расширение вен передней брюшной стенки. Лечение опухоли комплексное: нефрэктомия с последующей лучевой терапией и назначением цитотоксических лекарственных веществ. В последние годы достигнуто значительное улучшение результатов лечения за счет применения цитотоксических лекарственных веществ.

Неинвазивный

1. Термин используется для характеристики методов исследования или лечения, во время которых на кожу не оказывается никакого воздействия с помощью игл или различных хирургических инструментов. 2. Термин используется для описания опухолей, которые не распространяются на окружающие ткани

Нейробластома

Злокачественная опухоль, в состав которой входят эмбриональные нервные клетки. Нейробластома может образоваться в любой части симпатической нервной системы, однако чаще всего она возникает в мозговом слое надпочечников, а ее метастазы распространяются на кости и другие органы.

Нейрофиброма, неврилеммома, невринома, неврома, шваннома

Доброкачественная опухоль, образующаяся из соединительнотканной оболочки периферического нерва; обычно развивается бессимптомно. Если нейрофиброма развивается из оболочки нервного корешка, то вызывает у человека боли и может сдавливать спинной мозг.

Нейрофиброматоз, болезнь фон Реклингхаузена

Системное врожденное заболевание, характеризующееся образованием множественных доброкачественных опухолей, растущих из оболочек нервов и еще недифференцированных (материнских) нервных клеток. Эти опухоли могут образовываться в области спинномозговых нервов, их корешков, внутри черепа и в позвоночном канале и приводить к сдавлению спинного мозга с соответствующей неврологической симптоматикой. Они также могут локализоваться на различных участках тела по ходу нервов; иногда эти опухоли перерождаются в злокачественные, давая начало развитию нейрофибросаркомы (neurofibrosarcomas). Нередко у человека отмечается появление пигментированных пятен на коже. Иногда нейрофиброматоз может сопровождаться развитием опухоли надпочечников - феохромоцитомы.

Нейрохирургия

Раздел хирургии, осуществляющий оперативное лечение заболеваний центральной и периферической нервной системы: лечение травм черепа, уменьшение повышенного внутричерепного давления и сдавления спинного мозга, остановка внутричерепного кровотечения, а также диагностика и лечение опухолей. Развитию возможностей нейрохирургии способствуют достижения в области анестезиологии, лучевой терапии, антисептики, а также новые, открытые недавно методы исследования человека.

Нейроэпителиома

Злокачественная опухоль сетчатки глаза. Является разновидностью глиомы, и если сразу же не начать лечить ее, то может распространиться на головной мозг.

Неоплазма

Любое новое или аномальное разрастание: например, любая доброкачественная или злокачественная опухоль.

Ножка

Узкая полоска ткани, соединяющая некоторые опухоли с нормальной, здоровой тканью, из которой они развиваются.

Обструкция (обтурация)

Закрытие просвета полого органа, в том числе бронхов, кровеносного или лимфатического сосуда, обуславливающее нарушение его проходимости. Обтурация бронхов может быть инородными телами, слизью.

-ома

Суффикс, обозначающий опухоль.

Онко-

Приставка, обозначающая: 1. Опухоль. 2. Емкость, объем.

Онкоген

Ген некоторых вирусов и клеток млекопитающих, который может вызывать развитие злокачественных опухолей. Возможно, он экспрессирует специальные белки (факторы роста), которые регулируют деление клеток; однако при определенных условиях этот процесс может выйти из-под контроля, в результате чего нормальные клетки начинают перерождаться в злокачественные.

Онкогенез

Развитие новообразований (доброкачественной или злокачественной опухоли).

Онкогенный

данный термин применяется для описания веществ, организмов или факторов окружающей среды, которые могут явиться причиной развития у человека опухоли. Так, онкогенными являются некоторые вирусы; к ним относятся: папавирусы, ретровирусы, некоторые виды аденовирусов, вирусы герпеса и вирус Эпштейна-Барра.

Онколизис

Разрушение опухолей и опухолевых клеток. Этот процесс может проходить самостоятельно или, чаще, в ответ на применение различных лекарственных веществ или лучевой терапии.

Онкологический диспансер

Онкологический диспансер является основным звеном в системе противораковой борьбы, обеспечения квалифицированной, специализированной стационарной и поликлинической медицинской помощи населению, осуществляет организационно-методическое руководство и координирование деятельности всех онкологических учреждений, находящихся в его подчинении.

В онкологическом диспансере систематически изучаются состояние заболеваемости злокачественными новообразованиями и смертность от них, разрабатываются комплексные планы противораковых мероприятий, повышается квалификация врачей и средних медицинских работников лечебно-профилактических учреждений по вопросам онкологии.

Онкологический диспансер является базой по подготовке студентов по онкологии; в нем изучаются причины поздней диагностики больных злокачественными новообразованиями и разрабатываются мероприятия, направленные на их устранение; осуществляются полный учет онкологических больных и контроль за диспансерным наблюдением.

Онкология

Наука, изучающая происхождение различных опухолей и методы их лечения. Часто она подразделяется на терапевтическую, хирургическую и радиационную онкологию.

Опухоль

любое новообразование. Данный термин обычно применяется по отношению к аномальному разрастанию ткани, которое может быть как доброкачественным, так и злокачественным.

Опухоль головного мозга

Аномальное размножение клеток головного мозга. В результате в головном мозге образуется опухоль, которая сдавливает или даже разрушает здоровые мозговые клетки. Вследствие жесткости черепа увеличивается внутричерепное давление. Для злокачественных опухолей характерен быстрый рост; они прорастают в окружающую нормальную ткань мозга, вызывая прогрессирующие неврологические нарушения. Доброкачественные опухоли растут медленно, однако они также приводят к сдавлению ткани мозга. Как злокачественные, так и доброкачественные опухоли обычно вызывают у человека развитие судорожных припадков.

Опухоль Крукенберга

Быстро развивающееся злокачественное новообразование, поражающее одно или (чаще) оба яичника. Данная опухоль является вторичным образованием; первичная опухоль обычно развивается в желудке или кишечнике.

Опухоль Лейдига

Опухоль интерстициальных клеток (клеток Лейдига), расположенных в яичках. Эти опухоли часто секретируют тестостерон, что приводит к развитию вирилизации у мальчиков, еще не достигших возраста полового созревания.

Опухоль ложная

Возникающая в животе или в какой-либо иной части организма человека припухлость, вызванная локальным сокращением мышц или скоплением газов, которая по своему внешнему виду напоминает опухоль или какое-либо иное структурное изменение тканей. Данное состояние обычно сопровождается различными эмоциональными расстройствами, а исчезновение "опухоли" обычно происходит под действием анестезии.

Опухоль одонтогенная

Одна из редко встречающихся опухолей, образующихся в ткани зуба; наиболее важной из них является амелобластома.

Опухоль Уортина, аденолимфома

Опухоль околоушных слюнных желез, возникшая из эпителиальной и лимфоидной ткани, внутри которой образуются кистозные пространства.

Опухоль эндодермального синуса

Редко встречающаяся опухоль, развивающаяся из плодных остатков яичников или яичек.

Остеома

Развивается из костной ткани. Является одной из наиболее доброкачественных опухолей костной ткани и растет медленно. Данных о злокачественном перерождении остеом нет. Как правило, остеомы располагаются на внешней поверхности кости. Излюбленная локализация остеомы — плоские кости черепа, стенки лобных и гайморовых пазух, бедренная и плечевая кости.

Пальпация

Обследование какой-либо части тела с помощью пальцев рук. Благодаря пальпации во многих случаях можно различить консистенцию имеющейся у человека опухоли (твердая она или кистозная). С помощью пальпации также определяется положение плода в матке.

Пальцевое ректальное исследование

Является обязательным методом диагностики заболеваний прямой кишки, малого таза и органов брюшной полости.

Пан (Гемо)цитопения

Одновременное уменьшение содержания эритроцитов (анемия), лейкоцитов (нейтропения) и тромбоцитов (тромбоцитопения) в крови. Может наблюдаться при различных заболеваниях, в том числе при апластической анемии, гиперспленизме и опухолях костного мозга.

Папиллома

Доброкачественная опухоль на поверхности кожи или слизистых оболочек, по своему внешнему виду напоминающая небольшой сосочек.

Папилломатоз

Появление множественных папиллом на коже и/или слизистой оболочке тела человека.

Парапротеин

Аномальный белок класса иммуноглобулина. Наличие парапротеинов может быть связано с развитием какой-либо злокачественной опухоли печени, селезенки, костного мозга и т.д. К парапротеинам относятся, например, глобулины миеломы, белок Бенс-Джонса и макроглобулин.

Петля IV

Состоящий из проволочной петли инструмент, предназначенный для удаления полипов, опухолей и других тканевых разрастаний, особенно расположенных в полостях или полых органах. Имеющейся в данном инструменте проволочной петлей врач окружает основание опухоли, а затем крепко затягивает петлю, так что опухоль отпадает.

Плазмоцитома

Злокачественная опухоль плазматических клеток, по своему происхождению тесно связанная с миеломой. Обычно развивается как одиночная опухоль кости, однако иногда она может быть и множественной. Реже эта опухоль поражает мягкие ткани (обычно верхних дыхательных путей). Все эти опухоли могут вырабатывать характерные для миеломы аномальные гаммаглобулины и могут со временем перерождаться в распространенную миелому. Опухоли мягких тканей часто успешно лечатся с помощью лучевой терапии и применения таких лекарственных веществ, как мелфалан и циклофосфамид; опухоли костей поддаются лечению значительно хуже. Образовавшиеся в мягких тканях опухоли могут распространяться и на кости, вызывая появление на рентгенограмме характерных для миеломы признаков; эти вторичные образования часто полностью исчезают после курса лучевой терапии.

Плеврит

Воспаление плевры - ткани, выстилающей грудную полость и покрывающие органы грудной полости. Различают два листка плевры - париетальный, покрывающий грудную полость изнутри и висцеральный, покрывающий легкие. Между ними находится небольшая полость.

Полимастия

Полимастия — наличие добавочных молочных желез. Обычно добавочные молочные железы располагаются по ходу молочных линий. Наиболее часто добавочные молочные железы располагаются в подмышечной впадине. При больших размерах они могут вызывать косметический дефект. Лечение обычно хирургическое — удаление добавочных молочных желез.

Полип

Полипом (греч. Polі — много, rus — нога, т.е. многоножка) принято называть всякую опухоль на ножке, свисающую из стенок полого органа в его просвет, независимо от микроскопического строения. Термин «полип» впервые введен Гиппократом.

Полипы могут располагаться в любом отделе пищеварительного тракта и относятся к числу распространенных заболеваний этой системы.

Первое место по частоте локализации полипов занимает желудок, затем прямая и ободочная кишка, пищевод, тонкая кишка.

Полипы чаще локализуются в одном органе, однако могут быть одновременно в двух и более органах.

Наиболее рациональный метод лечения — эндоскопическая полипэктомия.

Предраковый

Данный термин применяется по отношению к любой незлокачественной опухоли, которая может переродиться в злокачественную без соответствующего лечения.

Предрасположенность

Склонность к развитию у человека какого-либо заболевания. Эта склонность может быть наследственной или развиться в результате недостатка витаминов, питания или сна у человека.

Протезирование молочной железы

Протезирование молочной железы — восстановление/улучшение формы и объема молочной железы. Выполняется при отсутствии молочной железы, при недоразвитии молочных желез, для улучшения внешнего вида молочных желез. Может быть выполнено с помощью экзопротезирования (съёмный протез молочной железы, вкладки в бюстгальтер), эндопротезирование (использование с помощью эндопротезов, помещаемых под молочную железу или под большую грудную мышцу, чаще всего используется для улучшения внешнего вида желез), реконструкции с помощью *tram* и *ldm*-лоскутов.

Псаммома

Опухоль, содержащая мелкие, напоминающие по внешнему виду песок, частицы (псаммозные тельца). Образование этой опухоли часто встречается при раке яичников, однако иногда она может развиваться и в мозговых оболочках (оболочках, окружающих головной мозг).

Псевдомиксома

Мукоидная опухоль, образующаяся в брюшной полости, часто одновременно с множественными миксомами яичника. При перитонеальной псевдомиксоме содержимое миксомы изливается в брюшную полость и продолжает развиваться в ней, нередко образуя массивные опухоли.

Пузырный занос

Своеобразное изменение хориона, выражающееся в резком увеличении размеров ворсин, по ходу которых образуются пузырькообразные расширения. Пузырный занос может захватывать весь хорион (полный пузырный занос) или же его часть (частичный пузырный занос).

Предполагается инфекционный, гормональный, генетический генез данного заболевания. Обычно наблюдается у женщин в возрасте 20-30 лет.

Рабдомиома

Редкая доброкачественная опухоль скелетных мышц или сердечной мышцы.

Рабдомиосаркома

Злокачественная опухоль, развивающаяся из поперечно-полосатых мышц. Плеоморфная рабдомиосаркома может развиваться у человека в позднем зрелом возрасте; обычно эта опухоль поражает мышцы конечностей. Эмбриональные рабдомиосаркомы могут развиваться у младенцев, детей и молодых людей; эти опухоли классифицируются на кистевидные, которые обычно развиваются во влагалище, мочевом пузыре, ухе и т.д.; эмбриональные, чаще всего развивающиеся на голове и шее, особенно вблизи глазницы; и альвеолярные, развивающиеся в основании большого пальца. Плеоморфные и альвеолярные рабдомиосаркомы плохо поддаются лечению; кистевидные рабдомиосаркомы лечатся комбинированно: лучевая терапия, хирургическое удаление и назначение больному специальных лекарственных веществ. Эмбриональная рабдомиосаркома, если ее лечение начато на ранней стадии, обычно излечивается с помощью лучевой терапии и специальных лекарственных веществ (включая винкристин, актиномицин D и циклофосфамид).

Рад

Прежняя единица измерения поглощенной дозы ионизирующего излучения. В настоящее время заменена на Грэй.

Радиобиология

Наука, изучающая влияние радиации на живые клетки и организмы. Изучение реакции злокачественных клеток после их облучения имеет большое значение и широко практикуется в ходе радиотерапии для выяснения причин, почему некоторые опухоли плохо поддаются лечению; благодаря проведению таких исследований появилось большое количество новых радиотерапевтических методов, которые позволяют сделать опухоль более чувствительной к облучению и, таким образом, улучшить результаты лечения.

Радионекроз, Некроз Лучевой

Некроз ткани (чаще всего костной ткани или кожи), за счет угнетения ее регенераторной способности после проведенного курса противоопухолевой радиотерапии. Травма или хирургическое вмешательство после облучения могут усилить процесс радионекроза.

Радиочувствительные опухоли

Новообразования, которые поле облучения полностью исчезают, не сопровождаясь некрозом окружающих тканей.

Рак (cancer)

Любая злокачественная опухоль, в том числе карцинома и саркома.

Рак - это злокачественная опухоль из эпителиальной ткани. В зарубежной литературе термин "рак" нередко используется для обозначения всех злокачественных опухолей, независимо от их тканевого состава и происхождения. Развивается из-за аномального и неконтролируемого деления клеток, которые начинают поражать и разрушать окружающие ткани. Распространение раковых клеток (метастазирование) происходит через кровоток, лимфоток, через плевральную и брюшную полости; при этом в организме больного вторичные опухоли могут развиваться вдали от места возникновения первичной опухоли. Каждая раковая опухоль обладает своими собственными характеристиками, склонностью к появлению метастазов и ведет себя в организме человека по-своему; например, костное метастазирование чаще всего наблюдается при раке груди, но очень редко при раке яичника.

Существует множество факторов, которые могут привести к развитию у человека раковой опухоли: например, табакокурение чаще всего вызывает [рак легких](#), а радиационное излучение приводит к образованию некоторых видов костных сарком и лейкемии; известны различные вирусы, которые стимулируют рост опухолей. Генетические факторы также вносят существенный вклад в развитие у человека рака. Лечение зависит от типа, расположения первичной опухоли и степени ее метастазирования.

Рак Желудка Диффузный

Диффузная инфильтрация подслизистой основы желудка злокачественной тканью, приводящая к ригидности стенки и сужению просвета желудка. Постановка диагноза с помощью эндоскопии может быть затруднена, однако рентгенологические изменения проявляются достаточно четко.

Рак Легкого

Рак, поражающий эпителий дыхательных путей (рак бронхов) или легкого. Является широко распространенной формой рака; часто встречается у заядлых курильщиков и у людей, которые дышат воздухом, загрязненным промышленными отходами. На ранних стадиях болезнь обычно протекает бессимптомно, и ее диагноз может быть поставлен только на основании рентгенологического обследования. В процессе лечения производится удаление пораженной доли или целого легкого (хирургическое лечение применяется примерно в 20% случаев), а также лучевая и медикаментозная терапия.

Рак Молочной Железы

Опухолевое заболевание молочной железы. Наиболее часто встречается у женщин в возрасте 40–60 лет.

Рак Предстательной Железы, Рак Простаты

Злокачественная опухоль (карцинома) предстательной железы, которая довольно часто встречается у пожилых мужчин. Она может медленно (в течение нескольких лет) прогрессировать, причем ее симптомы во многом напоминают симптомы доброкачественной аденомы простаты. Обычно опухоль прорастает в близлежащие ткани, распространяясь на соседние лимфатические узлы и давая метастазы в кости, перед ее клиническим выявлением. Развитие опухоли сопровождается повышенной секрецией специфического антигена предстательной железы. Медикаментозное лечение направлено на подавление образования и действия андрогена, воздействующего на опухоль; это лечение включает в себя эстрогенную терапию, а также назначение антиандрогенов и аналогов лютеинизирующего гормона. Хирургическое лечение включает радикальную простатэктомию и/или орхидэктомию.

Рак Цервикальный, Карцинома Цервикальная

Рак шейки матки. Опухоль может развиваться из поверхностного эпителия шейки матки (чешуйчатая карцинома) или из эпителия желез цервикального канала (аденокарцинома). В обоих случаях опухоль является инвазивной, распространяется на окружающие ткани, а впоследствии и на соседние лимфатические узлы и примыкающие органы, например, на мочевой пузырь и прямую кишку. В случае карциномы опухоль ограничивается слоем эпителия: она не поражает окружающие ткани, однако если ее не лечить, то она может перерасти в злокачественную. Рак шейки матки может быть определен на ранней стадии развития болезни. Характерными симптомами рака шейки матки являются гнойные влажные выделения, часто имеющие очень неприятный запах и содержащие примесь крови. Лечение опухоли проводится обычно с помощью лучевой терапии, хирургического удаления или путем сочетания этих двух методов; кроме того, состояние больной может быть несколько облегчено после приема цитотоксических лекарственных препаратов.

Рак Яичника

Злокачественная опухоль яичника, чаще всего карцинома. Так как проявления данной патологии могут быть самыми разными, а четкое понимание причин развития данного заболевания до сих пор отсутствует, распознать рак яичника на ранней стадии его развития, когда опухоль еще очень маленькая и приводит к развитию лишь незначительных подозрительных симптомов, бывает достаточно сложно. Пик заболевания связан с периодом менопаузы у женщин; процесс лечения рака яичника заключается в хирургическом удалении яичника в сочетании с химиотерапией и/или лучевой терапией. В попытках добиться лучшего понимания причин и течения заболевания, а следовательно, чтобы добиться его возможно более ранней диагностики и лечения, Всемирная организация здравоохранения (ВОЗ) опубликовала в 1992 году измененную "Гистологическую классификацию опухолей яичника и опухолеподобных образований в них". В настоящее время развиваются ультразвуковые методы исследования, позволяющие выявлять рак яичника на ранней стадии.

Резектоскоп

Разновидность эндоскопа, применяющегося для резекции предстательной железы или удаления опухолей из мочевого пузыря.

Резонанс Ядерно-Магнитный

Диагностический метод исследования, основанный на анализе поглощения и передачи высокочастотных радиоволн содержащимися в тканях молекулами воды при их помещении в сильное магнитное поле. Современные высокоскоростные компьютеры позволяют проводить данный анализ с фиксацией изменений тканевых сигналов в любой плоскости и таким образом получать изображения этих тканей. Это особенно важно при исследовании функции центральной нервной и костномышечной систем в организме человека, и в меньшей степени - для исследования грудной клетки и брюшной полости. Ядерно-магнитный резонанс находит широкое применение в ходе неинвазивной диагностики и планирования процесса лечения различных заболеваний, в том числе злокачественных опухолей: преимущество этого метода заключается в том, что он не оказывает никакого вредного воздействия на организм человека, в отличие, например, от рентгенографии, где используется потенциально вредное ионизирующее излучение.

Ремиссия

1. Ослабление проявлений симптомов заболевания или их полное временное исчезновение во время болезни.
2. Уменьшение размеров злокачественной опухоли и ослабление симптомов, связанных с ее развитием.

Ретикулосаркома

Злокачественная опухоль из клеток ретикулярной ткани. Возникает в костномозговом канале и губчатом слое. Локализуется чаще в длинных костях, позвоночнике, лопатке.

Ретикулоэндотелиоз, Гистиоцитоз X

Чрезмерное разрастание клеток ретикулоэндотелиальной системы, вызванное либо развитием опухоли в костном

мозге, либо разрушением костей черепа. Наиболее острая форма этого заболевания проявляется у младенцев и чаще всего не поддается лечению, приводя к быстрой смерти ребенка; этот вид ретикулоэндотелиоза сопровождается развитием содержащих гистиоциты опухолей также в ряде внутренних органов.

Ретинобластома

Редкая злокачественная опухоль сетчатки глаза, развивающаяся у младенцев.

Саркома

Злокачественная опухоль соединительной ткани. Такие опухоли могут развиваться на любом участке человеческого тела и не ограничиваются каким-либо отдельным органом. Эти опухоли могут развиваться в фиброзной ткани, мышцах, жировой ткани, костях, хрящах, суставах, крови и лимфатических сосудах, а также в некоторых других органах.

Саркома Капоши

Злокачественное системное заболевание с опухолевыми разрастаниями кожных кровеносных сосудов, имеющее вид пурпурных или темно-коричневых безболезненных бляшек или узелков. Этот вид опухоли нередко встречается у жителей Африки и сравнительно редко у европейцев, за исключением больных СПИДом. Опухоль развивается медленно; в случае наличия у человека единичной опухоли применяется лучевая терапия, при появлении метастаз облегчить состояние больного можно только с помощью химиотерапии.

Саркома Юинга

Злокачественная опухоль кости, развивающаяся у детей и подростков. В отличие от остеосаркомы (данное отличие было установлено Дж. Юингом в 1921 году), она обычно поражает бедренную кость, однако может распространяться и на другие кости, а также легкие. Обычно развитие этой опухоли сопровождается появлением у человека боли, нередко отмечается повышение температуры и лейкоцитоз. Опухоль очень чувствительна к лучевой терапии; системное лечение цитотоксическими лекарственными препаратами также может улучшить состояние больного и прогноз.

Саркома Яичка

Злокачественная опухоль яичка.

Саркоматоз

Распространение множественных метастазов саркомы в различные органы тела человека, чаще всего через кровеносное русло. Для лечения саркоматоза применяются различные лекарственные вещества (обычно одно из приведенных ниже или их определенная комбинация): циклофосфамид, ифосфамид, винкристин, актиномицин D, метотрекат или доксорубин. Прогноз заболевания крайне неблагоприятный.

Семинома

Злокачественная опухоль яичка, характеризующаяся образованием опухоли (нередко безболезненной) в мошонке. В отличие от тератомы, она чаще появляется у людей пожилого возраста. Самым эффективным видом лечения локализованной опухоли является ее хирургическое удаление вместе с пораженным яичком.

Симптом Тройспера

Увеличение расположенных с левой стороны у основания шеи лимфатических узлов, наблюдающееся при карциноме желудка (в связи с метастазами опухоли в них.).

Синдром Бадда-Киари

Редкое заболевание, связанное с закупоркой печеночной вены опухолью или тромбом. Характерными симптомами болезни являются асцит и цирроз печени.

Синдром Золлингера-Эллисона

Инсулинонепродуцирующая опухоль поджелудочной железы с рецидивирующей язвой желудочно-кишечного тракта; редкое заболевание, для которого характерна секреция избыточного количества желудочного сока, связанная с повышенным содержанием в организме гормона гастрина; этот гормон вырабатывается опухолевыми клетками поджелудочной железы или клетками увеличенной поджелудочной железы. Повышенная кислотность желудочного сока приводит к развитию у человека поноса и пептических язв, которые образуются в необычных местах (например, в тощей кишке) и могут быстро рецидивировать после перенесенной ваготомии или частичной гастрэктомии. Эффективно назначение лекарственных веществ, блокирующих выработку гистамина; хирургическое удаление опухоли поджелудочной железы (только если она является доброкачественной) или тотальная гастрэктомия.

Синдром Паранеопластический

Признаки или симптомы, которые могут развиваться у больного злокачественной опухолью, хотя непосредственно они не связаны с воздействием на организм злокачественных клеток. Удаление опухоли обычно приводит к их исчезновению. Так, тяжелая псевдопаралитическая миастения является вторичным признаком наличия у человека опухоли вилочковой железы.

Синдром Пэнкоста

Боли и паралич, возникающие в связи с поражением плечевого сплетения в результате инфильтрации злокачественной опухолью, развивающейся в верхушке легкого. Часто возникает при наличии у человека синдрома Горнера.

Синовиома

Доброкачественная или злокачественная опухоль синовиальной мембраны. Доброкачественные синовиомы чаще всего развиваются на сухожильном влагалище; злокачественные синовиомы (синовиальные саркомы могут образовываться в любом месте, где в норме синовиальная ткань обычно отсутствует (например, в ткани пищевода).

Система Фиго

Классификация, разработанная Международной федерацией акушерства и гинекологии для определения степени распространения злокачественных опухолей яичников, матки и шейки матки.

Скиррозный, Уплотненный

Данный термин применяется для описания карцином, которые на ощупь кажутся каменистыми. Такая карцинома

(например, опухоль молочной железы) называется скирром или фиброзным раком.

Склероз Туберозный, Эпилоя

Наследственное заболевание, характеризующееся появлением множественных мелких бляшек или опухолей на поверхности кожи, а также в головном мозге и других органах. Основными проявлениями заболевания являются эпилепсия и задержка умственного развития.

СОЭ, РОЭ, Скорость оседания эритроцитов

Скорость, с которой оседают эритроциты, измеренная при стандартных условиях. СОЭ увеличивается, если в плазме крови возрастает содержание ряда белков (это может возникнуть при воспалении, ревматизме, хронических инфекционных заболеваниях, а также при образовании злокачественных опухолей).

Сперматоцеле

Содержащая сперму киста мошонки. Эта киста образуется в придатке и может ощущаться в виде располагающейся над яичком опухоли. Присутствие напоминающей молоко, беловатой жидкости, содержащей сперму, можно обнаружить после ее аспирации с помощью специальной иглы. Лечение образовавшейся кисты заключается в ее хирургическом удалении.

Средство Паллиативное

Лекарство, которое даст временное облегчение или ослабление симптомов болезни, но не излечивает ее полностью. Паллиативные средства часто применяются при лечении злокачественных опухолей.

Стадии Дюкса

Система сравнения размеров опухолей ободочной и прямой кишки в соответствии со скоростью их лечения, которую разработал Катберт Дюкс. Данная система явилась основой для более поздних систем классификаций различных стадий рака, однако продолжает использоваться еще и в наши дни.

Стадия

1. (Stadium, множ. stadia) стадия течения болезни; например, инвазивная стадия (stadium invasionis) - это период между заражением и проявлением первых симптомов болезни.
2. (Stage) - (в онкологии) определение наличия и места возникновения метастаз первичной опухоли для планирования предстоящего курса лечения. Помимо клинического обследования существует множество других методов, в том числе и хирургических, с помощью которых можно более точно оценить состояние больного.

Стеатома

Любая киста или опухоль сальной железы.

Терапия Адьювантная, Терапия Вспомогательная

Лечение цитотоксическими лекарственными препаратами, назначаемыми больным после хирургического удаления или радиотерапии первичной опухоли, когда в будущем высока вероятность рецидива ее развития из имеющихся в организме человека микрометастазов. Целью адьювантной терапии является разрушение этих вторичных опухолей; показана при некоторых формах рака молочной железы.

Терапия Контактная

Разновидность лучевой терапии, при которой радиоактивное вещество приводится в тесное соприкосновение с той частью тела, которая подвергается лечению. Игла или капсула с содержащимся в ней изотопом могут имплантироваться непосредственно в опухоль или вблизи нее, так что испускаемое этим изотопом излучение будет постепенно разрушать опухолевые клетки.

Терапия Лучевая, Радиотерапия

Терапевтическая радиология: лечение заболеваний с помощью проникающего излучения (такого как рентгеновское, бета- или гамма-излучение), которое может быть получено в специальных установках или в процессе распада радиоактивных изотопов. Радиоактивное излучение может направляться на пораженный участок тела больного, находясь на некотором расстоянии от него, или радиоактивное вещество может имплантироваться непосредственно в ткани тела в виде игл, проводков или таблеток. Лучевая терапия широко используется в процессе лечения многих злокачественных опухолей.

Тератома

Опухоль, состоящая из различных тканей, включая те, которые в норме в этом органе не обнаруживаются. Чаще всего тератомы образуются в яичках и яичниках; существует предположение, что они развиваются из эмбриональных клеток и обладают способностью дифференцироваться в различные виды тканей. Злокачественная тератома яичка иногда развивается у мужчин молодого возраста в неопустившемся в мошонку яичке. Подобно семиноме, она часто выглядит как безболезненная опухоль одного яичка (появление боли является неблагоприятным признаком, свидетельствующим о злокачественности опухоли). В процессе лечения производится орхидэктомия. Опухоль может метастазировать в лимфатические узлы, легкие и кости; поэтому для лечения тератомы применяется также лучевая терапия; кроме того, больному назначаются винбластин, блеомицин, цисплатан и этопозид. Опухолевые клетки обычно секретируют альфа-фетопротеин и бета-хорионический человеческий гонадотропин или оба эти вещества; их присутствие в крови (опухолевые индикаторы) позволяют оценить скорость роста опухоли и эффективность проводимого лечения.

Термография

Процесс регистрации тепла, исходящего от различных частей человеческого тела, с помощью чувствительной к инфракрасному излучению фотопленки. Получаемое в результате изображение называется термограммой. Исходящее от разных частей тела тепло меняется в зависимости от интенсивности кровотока через проходящие в ней сосуды; участки с нарушенным кровообращением выделяют меньшее количество тепла. Имеющая повышенное кровоснабжение опухоль выглядит на термограмме как "горячий" узел. Данный метод применяется в процессе диагностики опухолей груди (маммотермография (mammothermography)).

Тилэктомия

Хирургическая операция, выполняемая при раке груди и заключающаяся в удалении опухоли и окружающих ее тканей; мышцы, кожа и лимфатические узлы обычно при этом оставляются нетронутыми (для сравнения мастэктомия). Данная операция обычно выполняется после лучевой терапии для опухолей, размер которых не превышает в диаметре 2 см и которые не имеют метастазов в соседние лимфатические узлы или какие-либо другие, удаленные от места возникновения опухоли, органы человеческого тела.

Тимома

Доброкачественная или злокачественная опухоль тимуса. Иногда образование этой опухоли сопровождается развитием тяжелой псевдопаралитической миастении - хронического заболевания, при котором мышцы легко начинают рваться. Хирургическое удаление опухоли может привести к некоторому улучшению состояния мышц, однако наступление такого улучшения часто происходит очень медленно.

Тироцеле

Опухоль щитовидной железы.

Томография Компьютерная

Направление в диагностической рентгенологии, предназначенное для обследования мягких тканей тела. Например, с помощью компьютерной томографии можно выявить патологические изменения головного мозга (опухоль, абсцесс, гематома) непосредственно через кости черепа. Компьютерная томография состоит в регистрации срезов человеческого тела с помощью рентгеновского сканера (компьютерного томографа; эта запись затем объединяется с помощью компьютера для получения единого изображения в поперечном сечении.

Торулема

Напоминающее опухоль образование в легких, развивающееся в результате криптококкоза.

Треугольник Кодмана

Характерная тень на рентгенограмме при саркоме Юинга: появление треугольной затемненной области на поверхности кости в результате возвышения надкостницы за счет разрастания в ней злокачественной опухоли (в очень запущенных случаях может даже образовываться угол с наружной поверхностью слоем кости).

Фактор Опухолевый Некротический

специфический белок, вызывающий разрушение опухолевых клеток. Ген, кодирующий некротический опухолевый фактор, используется в экспериментальных генетических исследованиях, связанных с изучением и лечением злокачественных опухолей.

Феохромоцитома

Небольшая сосудистая опухоль, образующаяся в мозговом веществе надпочечника. Ее появление приводит к неконтролируемой и нерегулярной секреции адреналина и норадреналина, в результате чего у больного может внезапно повышаться кровяное давление, увеличиваться частота сердечных сокращений; кроме того, человека часто беспокоит сердцебиение и головная боль.

Фиброаденома

Фиброаденома — доброкачественная опухоль молочной железы.

Фибромиома, Фиброид Маточный

Доброкачественная опухоль, образующаяся из соединительной и мышечной ткани; одна или несколько этих опухолей могут образоваться в мышечной стенке матки. Фибромиомы часто вызывают боль и обильное менструальное кровотечение; кроме того, они могут вырастать до значительных размеров. Эти опухоли не представляют угрозы для жизни женщины, однако маловероятно, что в этом случае женщина сможет выносить и родить ребенка. Заболевание обычно развивается у женщин после 30 лет. Некоторые фибромиомы могут быть удалены хирургическим путем; иногда возникает необходимость в удалении всей матки (в выполнении гистерэктомии). Если (что наблюдается нередко) женщина не испытывает никакого дискомфорта или других беспокоящих ее симптомов, то хирургического вмешательства не требуется.

Фиброма

Доброкачественная опухоль соединительной ткани

Фибромиома

Опухоль мышечной и соединительной тканей, обычно развивающаяся в матке.

Фибросаркома

Злокачественная опухоль соединительной ткани, образующаяся из фибробластов. Фибросаркома поражает обычно мягкие ткани или кости; она может развиваться в любом органе, однако чаще всего поражает конечности, особенно нижние. Фибросаркома может развиться у человека, независимо от его возраста, а иногда бывает и врожденной. Опухолевые клетки имеют различную степень дифференцировки; наименее дифференцированные опухоли, содержащие гистиоциты, были в последние годы классифицированы и отнесены к злокачественным фиброзным гистиоцитомам.

Фотодинамическая терапия

Метод основан на избирательном поглощении лазерного излучения опухолевыми клетками, которые фотосенсибилизированы порфирином. При последующем лазерном облучении в опухолевых клетках продуцируются токсические метаболиты кислорода, вызывающие гибель клеток самой опухоли (прямой эффект) и эндотелиальных клеток сосудов, кровоснабжающих опухоль (опосредованный эффект), что ведет к нарушению питания опухоли и ее некрозу.

Фотооблучение

Недавно получивший свое развитие метод выявления и разрушения некоторых опухолей, в основе которого лежит реакция света на выделяемое из гематопорфирина вещество (на гематопорфириновое производное. После введения

в организм человека этого вещества оно накапливается в клетках опухоли и начинает светиться при попадании на него ультрафиолетового излучения, позволяя таким образом точно выявить место локализации опухоли. Затем опухоль освещается красным светом, который приводит к разложению этого вещества с освобождением высокоактивного кислорода, который разрушает опухолевые клетки, не повреждая при этом окружающих здоровых тканей.

Химиотерапия Неoadьювантная

Курс химиотерапии, проводимый непосредственно перед хирургическим удалением первичной опухоли для улучшения результатов операции или лучевой терапии и для предотвращения образования метастазов.

Хлорома

Опухоль, часто развивающаяся при миелоидной лейкемии и состоящая в основном из скопления атипичных лейкоцитарных клеток. Свежий срез с опухоли приобретает зеленую окраску, однако на воздухе быстро обесцвечивается. При облучении ультрафиолетовыми лучами светится красным светом. Опухольевидные узлы наблюдаются преимущественно в надкостнице плоских и длинных трубчатых костей, у детей в области лицевого черепа. Опухоль хорошо поддается специальному противолейкемическому лечению.

Холангиокарцинома

Злокачественная опухоль желчных протоков. Особенно часто возникает в месте соединения правого и левого печеночных протоков, вызывая развитие обтурационной желтухи.

Холангиома

Редкая опухоль, развивающаяся из желчного протока.

Хондробластома

Опухоль, происходящая из хондробластов; по своему внешнему виду напоминает скопление дифференцированной хрящевой ткани.

Хондрома

Доброкачественная опухоль, происходящая из хрящевых клеток; может развиваться на растущем конце любой кости, однако чаще всего возникает в костях стоп и кистей.

Хондросаркома

Злокачественная опухоль из хрящевой ткани, возникающая в кости. В процессе лечения опухоль либо удаляется хирургическим путем, либо подвергается лучевой терапии.

Хордома

Редкая опухоль, происходящая из остатков хорды эмбриона. Характерными местами ее развития являются основание черепа и область крестца.

Хорионэпителиома, Хориокарцинома

Редкая разновидность рака, происходящего из наиболее удаленных от центра участков зародышевой оболочки (хориона). Хорионэпителиома является злокачественной опухолью; обычно она сопровождает развитие хорионаденомы, хотя может встречаться и после перенесенного ранее аборта или даже в случае нормально протекающей беременности. Опухоль быстро поражает легкие. Является относительно чувствительной к лечению цитотоксическими лекарственными препаратами.

Цементома

Доброкачественная опухоль цемента зуба.

Цистосаркома Филоидная

Злокачественная опухоль соединительной ткани молочной железы: составляет примерно 1% от всех случаев злокачественных опухолей молочной железы. Эти опухоли могут иметь самую разнообразную клеточную структуру. Наиболее эффективным методом лечения локализованной опухоли является простая мастэктомия.

Цистоскопия

Исследование мочевого пузыря с помощью специального инструмента цистоскопа, вводимого в него через мочеиспускательный канал. Цистоскоп состоит из металлического цилиндра, окружающего телескоп, и осветительной системы. Орошающая жидкость, заливаемая в цилиндр, вводится в мочевой пузырь; кроме того, в стенке цилиндра оболочки имеется еще несколько дополнительных каналов для введения катетеров в мочеточники, диатермических электродов для удаления полипов и др., а также биопсийных щипцов для взятия образцов опухоли или каких-либо других тканевых разрастаний.

Цитология Аспирационная

Аспирация клеток из опухоли или кисты с помощью шприца и полой иглы и их дальнейшее микроскопическое изучение после специальной подготовки. В настоящее время данный прием используется очень широко, особенно для исследования поверхностных кист и опухолей; он выделился в специальное направление в диагностической цитологии.

Цитология Тонкоигольная Аспирационная

Метод цитологического исследования образцов ткани, полученных с помощью тонкоигольной аспирации; позволяет провести анализ опухолевых клеток или клеток кисты. Применяется в диагностических целях для исключения вероятности присутствия злокачественных клеток в кистах молочной и щитовидной желез.

Шкала Гистологическая

Шкала, отражающая степень дифференцировки опухолей, главным образом опухолей молочной железы.

Экхондрома

Доброкачественная хрящевая опухоль, выступающая из-под краев кости.

Эндотелиома

Опухоль, происходящая из клеток эндотелия или напоминающая их по своей структуре. Эндотелиома может разви-

ваться из выстилки кровеносных или лимфатических сосудов (соответственно гемангиоэндотелиома и лимфангиоэндотелиома; из выстилки плевральной или брюшинной полости или из мозговых оболочек.

Энуклеация

Хирургическая операция, во время которой производится полное удаление какого-либо органа, опухоли или кисты.

Энхондрома

Доброкачественная хрящевая опухоль, образующаяся в зоне роста кости (в метафизе), но не выходящая за ее границы. Такие опухоли часто являются одиночными; если у человека развиваются множественные опухоли, то в этом случае заболевание называется энхондроматозом.

Эпендимома

Мозговая опухоль, происходящая из эпендимоцитов (глиальных клеток, выстилающих полости желудочков мозга). Может нарушать поступление спинномозговой жидкости, вызывая гидроцефалию.

Эпителиома

Опухоль, образующаяся из клеток эпителия, покрывающих поверхность тела, выстилающих просветы или образующих внутренние органы. Ранее эта опухоль называлась карциномой.

Эритроплазия

Появление болезненных красных пятен на слизистой оболочке полости рта или половых органов, являющихся предвестником развития злокачественной опухоли.

Ятрогенные заболевания

Ятрогения (заболевание ятрогенное) - заболевание, обусловленное неосторожными высказываниями или поступками врача (или другого лица из числа медицинского персонала), неблагоприятно воздействующими на психику больного. Ятрогенные заболевания проявляются главным образом невротическими реакциями в форме фобий (канцерофобии, кардиофобии) и различных вариантов вегетативной дисфункции. Их развитию способствуют повышенная эмоциональность и внушаемость. В зависимости от характера психотравмы и преморбидных особенностей личности вегетативные расстройства могут иметь генерализованный характер или выражаются преимущественной дисфункцией сердечно-сосудистой (аритмия сердца, изменения АД и др.), пищеварительной (изжога, рвота, расстройства стула) или других систем в сочетании с сенестопатиями, отрицательным эффективным фоном.